FACULTE DE MEDECINE DE PARIS

ANNEE 1969

THESE

N° 61

POUR LE

DOCTORAT EN MEDECINE

(Diplôme d'Etat)

PAR

Georges-Luc, Maurice LARVARON

Né le 3 Septembre 1942 à Liffré (I. & V.).

PRESENTEE ET SOUTENUE PUBLIQUEMENT LE : . . . . . .

DE L'ETUDE DES NEUROGLIOMES DIFFUS DES NERFS COLLATERAUX DES DOIGTS.

Président : Mr. J. DELARUE, Professeur.

EDITIONS A. G. E. M. P. 40 RUE PASCAL PARIS

FACULTE DE MEDECINE DE PARIS

ANNEE 1969 **THESE** N°

POUR LE

DOCTORAT EN MEDECINE

(Diplôme d'Etat)

PAR

Georges-Luc, Maurice LARVARON

Né le 3 Septembre 1942 à Liffré (I. & V.).

PRESENTEE ET SOUTENUE PUBLIQUEMENT LE : . . . . . .

DE L'ETUDE DES NEUROGLIOMES DIFFUS DES NERFS COLLATERAUX DES DOIGTS.

Président : Mr. J. DELARUE, Professeur.

EDITIONS A. G. E. M. P. 40 RUE PASCAL PARI

UNIV.
LEIDEN
BIBL.

15/1/1967

PROFESSEURS HONORAIRES :

MM. Alajouanine (T.), Bénard (H.), Bernard (E.), Binet (L.), Bulliard (H.), Cathala (J.), Chabrol (E.), Chailley-Bert (P.), Cheymol (J.), Debré (R.), Fey (B.), Galliard (H.), Gaudart d'Allaines (F. de), Gennes (L. de), Giroud (A.), Hazard (R.), Heuyer (G.), Laroche (G.), Lavier (G.), Lelong (M.), Lévy (Mlle J.), Lévy-Solal (E.), Lian (C.), Marchal (G.), Mathieu (P.), Monod (R.), Moreau (R.), Moulonguet (P.), Pasteur Vallery-Radot, Petit-Dutaillis (D.), Piédelièvre (R.), Quénu (J.), Renard (G.), Senèque (J.), Strohl (A.), Tanon (L.), Verne (J.).

DOYEN . . . . . Georges BROUET.

1er ASSESSEUR . . . . . Daniel BARGETON
2e ASSESSEUR . . . . . Jean GOSSET

I. — PROFESSEURS

1° CHAIRES DE SCIENCES FONDAMENTALES

a) Professeurs titulaires :

	MM.
Anatomie	DELMAS (A.)
—	HUARD (P.)
Anatomie et cytologie pathologiques	DELARUE (J.)
Anesthésiologie	VOURC'H (G.)
Bactériologie et virologie	TOURNIER (P.)
Biochimie médicale	JAYLE (M.-F.)
—	POLONOVSKI (J.)
—	DESGREZ (P.)
Biologie appliquée à l'Education physique et aux Sports	MALMEJAC (J.)
Biologie médicale	FAUVERT (R.)
Biophysique médicale	BUGNARD (L.)
—	DOGNON (A.)
—	DJOURNO (A.)
Cancérologie expérimentale	MATHÉ (G.)
Chimie pathologique	SCHAPIRA (G.)
Génétique fondamentale	LEJEUNE (J.)
Histoire de la médecine et de la chirurgie	COURY (Ch.)
Histologie et Embryologie	TUCHMANN-DUPLESSIS (H.)
— —	COUJARD (R.)
Hygiène et médecine préventive	BOYER (J.)
Médecine du Travail	DESOILLE (H.)
Médecine légale, Droit médical et déontologie	DEROBERT (L.)
Microbiologie (Bactériologie et virologie)	FASQUELLE (R.)
Parasitologie	N...
Pathologie chirurgicale	LAURENCE (G.)
—	KUSS (R.)
—	VERNE (J.-M.)
Pathologie exotique	BRUMPT (L.-C.)
Pathologie expérimentale et comparée	MERKLEN (F.-P.)
Pathologie médicale	LAROCHE (Cl.)
—	BRICAIRE (H.)
—	PÉQUIGNOT (H.)
Pathologie respiratoire	TURIAF (J.)
Pathologie et thérapeutique générales	MAURICE (P.)
Pharmacologie	BOISSIER (J.-R.)
—	LECHAT (P.)
Physiologie	BARGETON (D.)
—	PARROT (J.)
Physiologie et pathologie obstétricales	LEPAGE (F.)
Radiologie médicale	DESGREZ (H.)

	MM.
Technique chirurgicale et Chirurgie expérimentale	N...
Thérapeutique	LAMOTTE (M.)
Thérapeutique appliquée	N...

b) Professeurs à titre personnel :

Anatomie	CABROL (Ch.)
Anatomie anthropologique	OLIVIER (G.)
Anatomie pathologique	NEZELOF (Ch.)
Bactériologie	BARBIER (P.)
Biochimie médicale	DREYFUS (J.-Cl.)
Biologie médicale	BOURLIÈRE (F.)
Parasitologie	LARIVIÈRE (M.)
Pathologie expérimentale	LOEPER (J.)
Physiologie	DEJOURS (P.) SCHERRER (J.)
Physique médicale	KELLERSHOHN (L.) GOUGEROT (L.) ROUCAYROL (J.-Cl.) TUBIANA (M.)
Radiologie médicale	FISCHGOLD (H.)

2° CHAIRES DE SCIENCES CLINIQUES

a) Professeurs titulaires :

		MM.
Clinique carcinologique		DENOIX P.
Clinique carcinologique chirurgicale (Necker)		REDON (H.)
Clinique cardiologique (Broussais)		SOULIÉ (P.)
— — (Boucicaut)		LENÈGRE (J.)
Cliniques chirurgicales	Beaujon	LORTAT-JACOB (J.-L.)
	—	BAUMANN (J.)
	Cochin	LEGER (L.)
	Hôtel-Dieu	PATEL (J.)
	Saint-Antoine	GOSSET (J.)
	Salpêtrière	SICARD (A.)
	Tenon	OLIVIER (Cl.)
Clinique chirurgicale orthopédique et traumatologique (Cochin)		MERLE d'AUBIGNÉ (R.)
— — — (Foch)		PADOVANI (P.)
— — — (Beaujon)		CAUCHOIX (J.)
Clinique de chirurgie infantile et orthopédique (Enfants-Malades)		FÈVRE (M.)
Clinique de chirurgie cardio-vasculaire (Broussais)		DUBOST (Ch.)
Clinique de chirurgie thoracique (Laennec)		MATHEY (J.)
Clinique dermatologique (Saint-Louis)		DUPERRAT (F.)
Clinique endocrinologique (Pitié)		DECOURT (J.)
Clinique de Génétique médicale (Enfants-Malades)		LAMY (M.)
Clinique chirurgicale et gynécologique (Broca)		HUGUIER (J.)
Clinique des maladies cutanées et syphilitiques (Saint-Louis)		DEGOS (R.)
Clinique des maladies des enfants (Enfants-Malades)		TURPIN (R.)
Clinique des maladies infectieuses (Claude-Bernard)		MOLLARET (P.)
Clinique des maladies mentales et de l'encéphale (Sainte-Anne)		DELAY (J.)
Clinique des maladies du sang (Broussais)		BERNARD (J.)
Clinique des maladies du système nerveux (Salpêtrière)		CASTAIGNE (P.)
Cliniques médicales	Bicêtre	DEPARIS (M.)
	Broussais	MILLIEZ (P.)
	Cochin	N...
	Hôtel-Dieu	BARIÉTY (M.)
	Pitié	DREYFUS (G.)
	Saint-Antoine	CONTE (M.)
	Saint-Antoine	KOURILSKY (R.)
	Saint-Antoine	BOUDIN (G.)

	MM.
Clinique d'hydrologie et de climatologie (Bichat)	DEBRAY (Ch.)
Clinique médicale infantile et pédiatrie sociale (Enfants-Malades)	MARIE (J.)
Clinique médicale propédeutique (Broussais)	JUSTIN-BESANÇON (L.)
Clinique médico-sociale du diabète sucré et des maladies métaboliques (Hôtel-Dieu)	DEROT (M.)
Clinique néphrologique (Necker)	HAMBURGER (J.)
Clinique de neuro-chirurgie (Pitié)	DAVID (M.)
Clinique neurologique (Salpêtrière)	GARCIN (R.)
Cliniques obstétricales — Baudelocque	LACOMME (M.)
Cliniques obstétricales — Saint-Antoine	MERGER (R.)
Clinique obstétricale et gynécologique (Port-Royal)	VARANGOT (J.)
Clinique ophtalmologique (Hôtel-Dieu)	OFFRET (G.)
— — (Cochin)	BREGEAT (P.)
Clinique oto-rhino-laryngologique (Lariboisière)	AUBRY (M.)
Clinique de pédiatrie (Trousseau)	MOZZICONACCI (P.)
Clinique de pédiatrie et de puériculture (Saint-Vincent-de-Paul)	THIEFFRY (S.)
Clinique de pneumo-phtisiologie (Laennec)	BROUET (G.)
Clinique de neuro-psychiatrie infantile (Salpêtrière)	MICHAUX (L.)
Clinique de rhumatologie médicale et sociale (Cochin)	COSTE (F.)
Clinique de rhumatologie (Lariboisière)	SÈZE (S. de)
Clinique stomatologique (Salpêtrière)	DECHAUME (M.)
Clinique thérapeutique chirurgicale (Vaugirard)	ROUX (M.)
Clinique thérapeutique médicale (Saint-Antoine)	LEMAIRE (A.)
Clinique toxicologique (F. Widal)	GAULTIER (M.)
Clinique traumatologique et orthopédique (R.-Poincaré)	JUDET (R.)
Clinique urologique (Cochin)	ABOULKER (P.)
— — (Necker)	COUVELAIRE (R.)
Hygiène et clinique de la première enfance (Trousseau)	LAPLANE (R.)
Séméiologie médicale (A. Chantin)	DOMART (A.)
— — (Lariboisière)	BOUVRAIN (Y.)
— — (Pitié)	RAMBERT (P.)
— — (Rothschild)	WOLFROMM (R.)
Séméiologie et clinique chirurgicales (Broussais)	POILLEUX (F.)

b) Professeurs à titre personnel :

Hématologie	ANDRÉ (R.) BOUSSER (J.)
Hydrologie et climatologie	GIBERTON (A.)
Maladies infectieuses	BASTIN (R.) AZERAD (E.)
Médecine	BOUR (H.) CAROLI (J.) DREYFUS (B.) GROSSIORD (A.) LAMBLING (A.) LAUNAY (Cl.) PAYET (M.) PERRAULT (M.) SIGUIER (F WORMS (R.)
Néphrologie	RICHET (G.)
Neuro-chirurgie	LE BEAU (J.)
Neurologie	LHERMITTE F.
Neuro-psychiatrie	PICHOT (P.)
Oto-Rhino-Laryngologie	MADURO (R.)
Pédiatrie	POLONOVSKI (Cl.) ROYER (P.)
Pneumo-Phtisiologie	KREIS (B.) MEYER (A.)
Rhumatologie	DELBARRE (F.)

II. — PROFESSEURS SANS CHAIRE

	MM
Anatomie pathologique	GOUYGOU (Ch.)
Bactériologie	CHRISTOL (D.)
Biochimie médicale	CARTIER (P.) GONNARD (P.) NORDMANN (J.)
Biologie médicale	HARTMANN (L.)
Chirurgie	CERBONNET (G.)
Hématologie	BILSKI-PASQUIER (G.)

	MM.
Maladies infectieuses	DUPONT (V.)
Neuro-psychiatrie	TARDIEU (G.)
Pédiatrie	ROSSIER (A.)
Physique médicale	COURSAGET (J.) GREMY (F.)
Physiologie	GIRARD (Fr.)
Stomatologie	CHAPUT (Mme A.)

III. — PROFESSEURS DÉTACHÉS DANS LES UNIVERSITÉS ÉTRANGÈRES

Bactériologie	HAUDUROY (P.) Pr. s. ch.
Pathologie chirurgicale	RUDLER (J.) Pr. s. ch.

IV. — PROFESSEURS ASSOCIÉS

Hormonologie	MORICARD (R.)
Statistique médicale et épidémiologique	SCHWARTZ (D.)

Secrétaire général de la Faculté	M. LENA (J.)
Conseiller administratif	Mlle CHAINTREUIL (G.)
Conservateur en Chef de la Bibliothèque Conservateur du Musée d'Histoire de la Médecine	M. le Docteur HAHN (A.)
Conservateurs	Mlles DUMAITRE (P.), LAURENT (H.), LE NOIR (G.)
Bibliothécaires	Mmes CONTET (J.), FORGET (F.), Mlles DUROZOY (M.-F.), ROBERGE (D.), Dr SCHILLER (J.)

Par délibération en date du 9 décembre 1798, l'Ecole a arrêté que les opinions émises dans les dissertations qui lui seront présentées, doivent être considérées comme propres à leurs auteurs et qu'elle n'entend leur donner aucune approbation ni improbation.

A MES PARENTS

Digitized by the Internet Archive
in 2026

https://archive.org/details/IA41549931_0032

A notre Président de Thèse,

Monsieur le Professeur Jacques DELARUE,

Professeur d'Anatomo-Pathologie à la
Faculté de Médecine de Paris,

Membre de l'Académie de Médecine,

Médecin Chef du Groupe hospitalier Paul BROUSSE,

Officier de la Légion d'Honneur,

En hommage respectueux.

Au Docteur D. G. DIECKMANN

Chirurgien de l'Institut National des Invalides,
Chirurgien de l'Hôpital de Puteaux,
Expert près des Tribunaux d'Appel,

Avec toute notre gratitude pour
son aide et son enseignement.

Aux Chirurgiens de l'Hôpital de Puteaux :

Monsieur le Docteur Ch. CACHIN

Monsieur le Docteur M. GANDRILLE

Madame le Docteur F. KREIS

Monsieur le Docteur G. SCHAEFER

Monsieur le Docteur J. L. ROBIN

A Monsieur le Docteur J. LEMOYNE

Oto-Rhino-Laryngologiste des Hôpitaux
Chef de Service honoraire de l'Hôpital Saint-Louis.

A Monsieur le Docteur J. LABAYLE

Oto-Rhino-Laryngologiste des Hôpitaux
Chef de Service à l'Hôpital Saint-Louis.

PREAMBULE

"Nous savons faire de belles paroles sur la souffrance ; moi-même j'en ai parlé avec chaleur. Dites aux prêtres de n'en rien dire j'en ai pleuré".

Monseigneur VEUILLOT.

Nous nous proposons d'étudier, pour notre thèse, un syndrome dont le signe fondamental est la douleur;

Le malade atteint du syndrome dit du "Doigt Electrique" est un patient qui souffre de façon abominable, et s'il ne comprend pas la cause de son mal, son entourage ne la conçoit jamais, tant la lésion en est disproportionnée avec l'effet. Le plus grave est peut être que le praticien lui-même peut tendre à la minimiser.

Le syndrome que nous étudions est cependant cliniquement décelable; une intervention peut être pratiquée qui apporte immédiatement le soulagement du patient; une étude anatomo-pathologique peut confirmer la nature de la lésion.

Enfin il faut considérer que le syndrome entre souvent dans le cadre de la législation du travail et que de ce fait son aspect médico légal ne doit pas manquer d'être évoqué.

oOo

RAPPEL DE L'ANATOMIE

DU SYSTEME NERVEUX PERIPHERIQUE

AU NIVEAU DES MAINS ET DES PIEDS

LE NERF MEDIAN :

Au cours de son trajet le nerf médian fournit deux ordres de branches : des branches collatérales et des branches terminales :

Les branches collatérales peuvent être réparties en quatre groupes :

- les rameaux articulaires,
- les rameaux musculaires,
- les nerfs interosseux,
- le nerf cutané palmaire.

Les branches terminales naissent dans le canal carpien, en arrière du ligament annulaire antérieur du carpe. Elles sont au nombre de six en allant de dehors en dedans :

- première branche ou rameau pour les muscles thénariens.
- deuxième branche, exclusivement cutanée, elle forme le collatéral externe du pouce.
- troisième branche, elle constitue le collatéral interne du pouce.
- quatrième branche, elle longe le côté interne du premier lombrical et se divise en deux rameaux, l'un antérieur qui forme le collatéral palmaire externe de l'index, l'autre postérieur qui constitue son collatéral dorsal externe.
- cinquième branche, elle descend verticalement en avant du deuxième espace interosseux, et se bifurque à la racine des doigts en deux rameaux qui sont destinés : l'externe au côté interne de l'index (collatéral palmaire interne de l'index), l'interne au côté externe du médius (collatéral externe du médius). Chacun de ces rameaux se bifurque en collatéral palmaire et en collatéral dorsal.
- La sixième branche du médian se porte vers le troisième espace interosseux où elle reçoit une anastomose du nerf cubital et se bifurque à la racine des doigts en deux rameaux : l'un externe

qui forme le collatéral interne du médius, l'autre interne qui constitue le collatéral palmaire externe de l'annulaire. Chacun de ces collatéraux fournit un collatéral palmaire et un collatéral dorsal.

LE NERF CUBITAL :

Le nerf cubital fournit aussi des branches collatérales et des branches terminales.

Les branches collatérales sont des rameaux articulaires et musculaires et aussi le nerf cutané dorsal de la main.

Les branches terminales se distinguent d'après leur situation en branche superficielle et branche profonde.

La branche superficielle se partage en une branche interne qui vient former le nerf collatéral palmaire interne du petit doigt et en une branche externe. Au niveau de l'extrémité inférieure du quatrième espace interosseux la branche externe se divise en deux rameaux : un rameau interne qui va former le collatéral palmaire externe du petit doigt et un rameau externe qui constitue le collatéral palmaire interne de l'annulaire.

La branche profonde du cubital est motrice.

oOo

Parvenu dans la gouttière calcanéenne le nerf tibial postérieur se partage en ses deux branches terminales : le nerf plantaire interne et le nerf plantaire externe.

LE NERF PLANTAIRE INTERNE :

est un nerf volumineux qui repose sur le tendon du fléchisseur commun ; vers la base des métatarsiens il se divise en branches collatérales et en branches terminales :

- les branches collatérales donnent des rameaux cutanés et des rameaux musculaires.

- les branches terminales sont variables selon les sujets; en général il existe une branche interne qui innerve le muscle court-fléchisseur du gros orteil et qui se termine sur le côté interne du gros orteil en formant le premier collatéral plantaire. La branche externe passe sous le tendon du long fléchisseur commun et, longe le bord externe du fléchisseur propre du gros orteil, reposant sur le court fléchisseur plantaire. Arrivé à l'extrémité du premier espace interosseux ce nerf se divise en trois rameaux.

- Le nerf interosseux du premier espace se divise au niveau des articulations métatarso-phalangiennes en collatéral externe du gros orteil et en collatéral interne du deuxième orteil.

- Le nerf interosseux du deuxième espace donne le collatéral plantaire externe du deuxième orteil et le collatéral plantaire interne du troisième orteil.

- Le nerf interosseux du troisième espace fournit le collatéral externe du troisième orteil et le collatéral interne du quatrième

LE NERF PLANTAIRE EXTERNE :

se divise à l'extrémité postérieure du quatrième espace interosseux en deux branches terminales.

La branche superficielle se divise en deux rameaux :

- le rameau interne descend dans le quatrième espace interosseux et se bifurque en collatéral externe du quatrième orteil et en collatéral interne du cinquième orteil.

- le rameau externe donne le collatéral externe du cinquième orteil.

Quant à la branche profonde elle fournit de nombreux rameaux articulaires et musculaires.

oOo

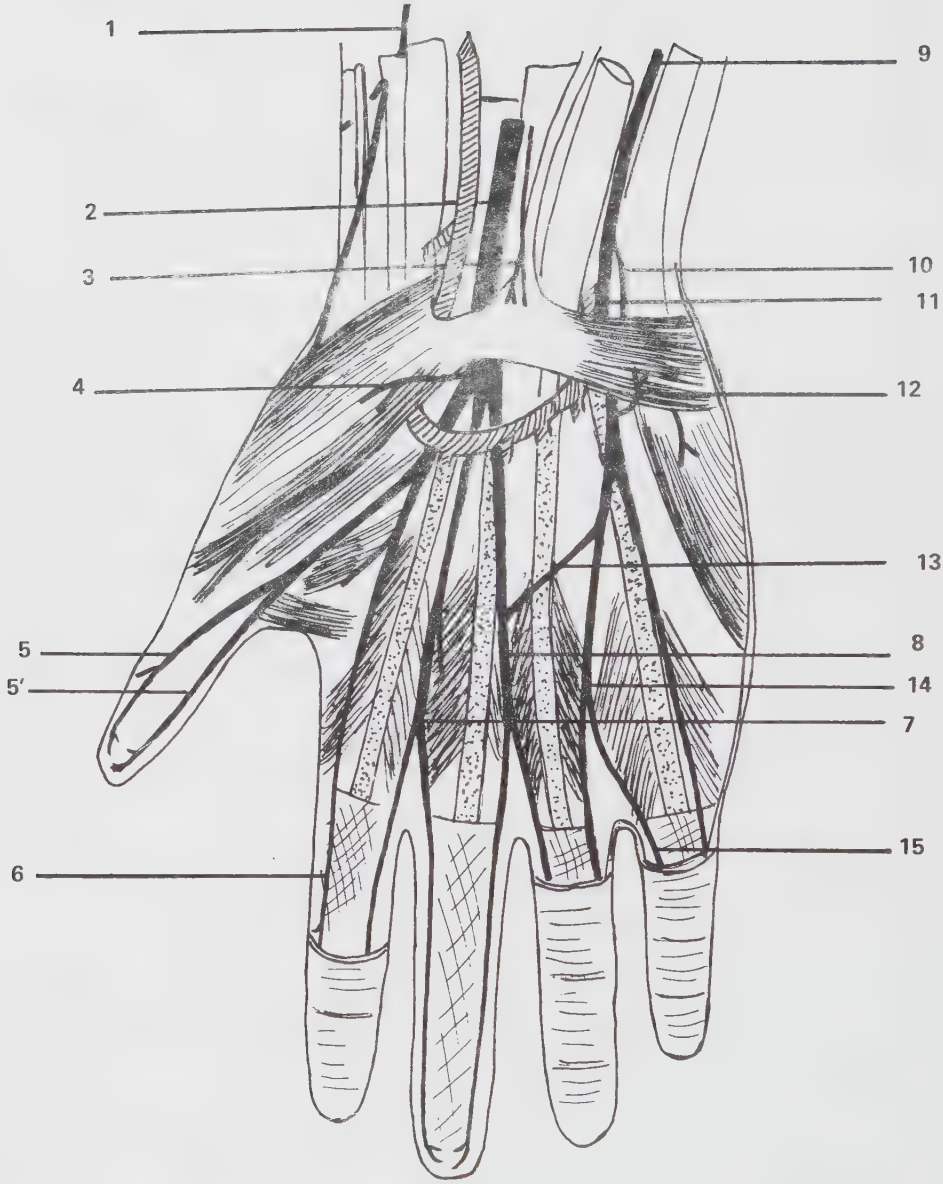

Nerfs de la région palmaire

d'après L. TESTUT.

1 - branche antérieure du radial

2 - nerf médian

3 - son rameau cutané palmaire

4 - rameau pour les muscles thénariens

5 - 5'- les deux collatéraux du pouce

6 - collatéral externe de l'index

7 - tronc commun du collatéral interne de l'index et du collatéral externe du médius.

8 - tronc commun du collatéral interne du médius et du collatéral externe de l'annulaire

9 - nerf cubital

10 - sa branche profonde

11 - sa branche superficielle

12 - nerf palmaire cutané

13 - anastomose avec le médian

14 - tronc commun du collatéral interne de l'annulaire et du collatéral externe du cinquième doigt

15 - collatéral externe du cinquième doigt.

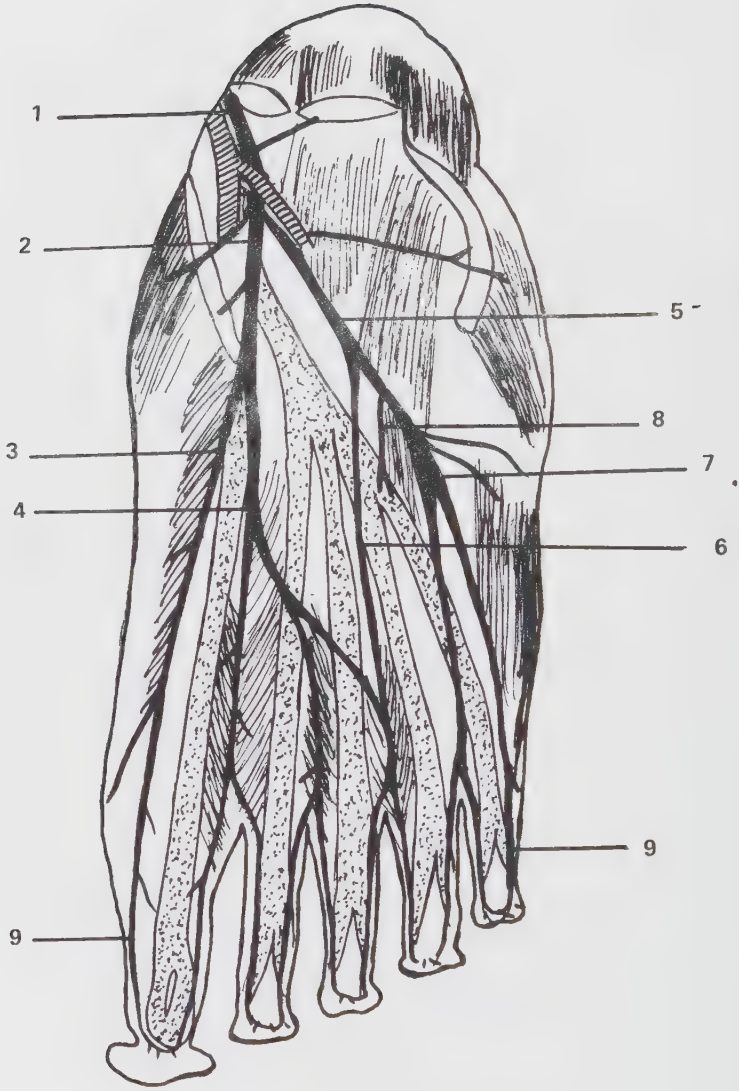

Nerfs plantaire interne
et plantaire externe

d'après L. TESTUT.

1 - Nerf tibial postérieur

2 - Nerf plantaire interne

3 - Collatéral plantaire du gros orteil

4 - Autre branche du plantaire interne fournissant les six nerfs collatéraux suivants

5 - Nerf plantaire externe

6 - Son anastomose avec le nerf plantaire interne

7 - Sa branche superficielle d'où émanent les trois derniers nerfs collatéraux

8 - Sa branche profonde

9 - Nerfs collatéraux des orteils.

LE SYNDROME CLINIQUE

" L'homme bien portant ne réalise jamais
l'intensité de la douleur des autres "

Le terme de Neurogliome diffus des nerfs collatéraux repose sur des bases anatomo-pathologiques. C'est à l'heure actuelle le terme que nous propose la nomenclature pour définir la lésion que nous nous proposons d'étudier.

Le syndrome clinique suggère un autre terme : celui de "Doigt Electrique".

Cette dénomination a l'avantage d'une part de situer la lésion, d'autre part de donner le signe clinique fondamental.

La fréquence de cette affection est minime, ce qui explique qu'elle soit mal connue et de ce fait rarement reconnue.

Les causes de la maladie sont variables, en effet il peut s'agir aussi bien d'une piqûre, d'une coupure ou d'un traumatisme ouvert ou fermé, puisque le "primum movens" de la maladie est une atteinte du trajet de nerf collatéral.

Il est évident, que nous rencontrerons surtout ce syndrome dans le cadre des accidents du travail, cependant, de par sa pathogénie il peut aussi être reconnu après un accident de la vie courante.

Peu fréquente, de causes variées, cela n'en reste pas moins, une affection extrêmement sérieuse parce que :

- la souffrance qu'elle entraîne est obsédante, pouvant amener l'individu au bord du suicide;
- la capacité de travail du sujet est extrêmement diminuée, sinon réduite à néant;
- elle est souvent ignorée du praticien,
- elle est rarement efficacement traitée.

Cliniquement le diagnostic ne présente guère de difficulté. Le patient vient consulter pour une douleur siègeant au niveau d'un doigt. Le doigt est maintenu à l'écart des autres et le siège de la douleur est indiqué par l'index de l'autre main, sans qu'il y ait contact.

Le malade insiste aussitôt sur la cruauté de la douleur. Le réflexe du chirurgien est alors de vouloir saisir le doigt malade, mais toujours le patient retire son doigt avec vivacité, refusant le contact. Il s'excuse alors en expliquant qu'il ne souffre pas si rien ne touche le doigt douloureux.

De l'index de la main valide le blessé peut indiquer avec précision le siège de la douleur, mais en gardant une distance de 1 à 2 centimètres entre la pulpe du doigt indicateur et la zone douloureuse.

Pour qui a déjà rencontré le syndrome du "Doigt Electrique" cela suffit à poser le diagnostic.

On peut pousser l'examen plus avant en interrogeant le malade sur le début de son affection. On apprend ainsi qu'il a présenté au lieu même, où la douleur se fait cruellement ressentir, une plaie ou une coupure et cela à une date qu'il n'a pas oubliée; en effet il existe un décalage de trois à quatre semaines entre la date du traumatisme et celle de l'apparition de la douleur.

Fait capital, quelque soit la date à laquelle le malade consulte, la douleur est inchangée quant à son siège, son type et son intensité. Inchangé aussi est le fait, qu'en l'absence de tout contact avec la plage douloureuse, le malade ne souffre pas.

Mais voyons plus en détail les caractères de cette douleur.

SIEGE DE LA DOULEUR :

Le siège de la douleur est au niveau de la lésion primitive, en amont et en aval sur le trajet du nerf collatéral, avec irradiations le long de ce trajet (Fig. 1)

Dans certains cas, la douleur peut diffuser partout dans le doigt, irradiant en amont vers la racine; elle peut gagner le doigt adjacent, celui qui est innervé par le même collatéral. (Fig. 2).

Il est à noter que les mêmes caractères peuvent se retrouver sur un moignon d'amputation. (Fig. 3)

A la différence que cette fois-ci le siège de la douleur est plus étendu du fait de l'intéressement de deux nerfs collatéraux. A noter encore que dans ce cas la douleur peut être plus intense comme s'il existait une sommation de deux Neurogliomes.

La quatrième doigt constitue un cas particulier car le nerf collatéral externe est une des branches terminales du médian par l'intermédiaire du troisième nerf digital, et le nerf collatéral interne est une branche terminale du rameau sensitif du cubital par l'intermédiaire du troisième nerf digital.

Fig. 1

Fig. 2

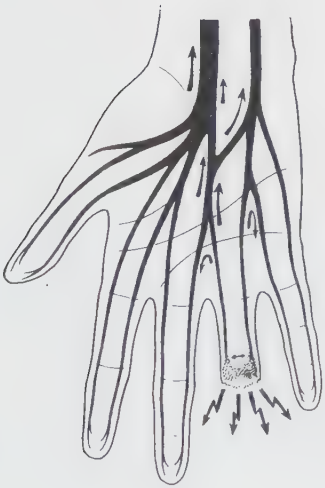

Fig. 3

TYPE DE LA DOULEUR :

Le type de la douleur est très particulier : il est comparable à la douleur engendrée par la décharge d'un courant électrique. A ce sujet, on pourrait penser que le Neurogliome agit comme un condensateur; mais l'étude physiopathologique n'a pas été entreprise à ce jour.

La douleur peut être déclenchée par un simple frôlement, celui d'une feuille de papier par exemple. Une pression continue de la zone douloureuse entraîne une douleur fulgurante, immédiate mais brève, suivie d'un temps de soulagement. L'arrêt de la pression déclenche à nouveau la même douleur, avec la même intensité.

Le type de douleur montre bien la différence de celle occasionnée par les membres fantômes, puisque dans ce cas le blessé saisit à pleine main le moignon douloureux, pour obtenir une cédation du phénomène.

INTENSITE DE LA DOULEUR :

Quant à l'intensité de la douleur nous avons déjà expliqué qu'elle était constante à partir du moment où s'installe le syndrome.

Tout attouchement ou frôlement de la zone entraîne immédiatement et immanquablement la même douleur. Cette expérience est d'ailleurs toujours interrompue à la demande du malade qui refuse de s'y prêter. Mais ses affirmations sont là pour nous confirmer qu'à chaque contact il s'agit bien de la même douleur.

La plupart du temps il ne reste rien de la blessure qui a engendrée le mal, si ce n'est parfois une simple petite tâche claire contrastant avec le reste de la coloration du doigt.

C'est là la plage douloureuse, et sa superficie peut varier de la taille d'une tête d'épingle à celle d'un pois, rarement plus.

Aussi l'examen doit il se faire à l'aide d'une pointe mousse, en délimitant le pourtour de la zone douloureuse car cette zone est "celle que l'on ne peut pas explorer mais aussi celle que l'on ne doit pas explorer".

D'autant que la palpation à cet endroit ne nous apporterait rien, le Neurogliome n'étant pas accessible à ce mode d'exploration.

Quant à la vie que mène ces malades, elle est infernale; tout travail leur est impossible, mais c'est aussi la vie de tous les jours qui est perturbée par le syndrome.

L'attitude du blessé peut ressembler à celle du traumatisé du membre supérieur, avant-bras fléchi sur le bras et ramené devant la poitrine, mais le membre opposé ne soutient pas le membre malade. La main atteinte est toujours libre; s'il doit saluer le malade tend la main valide; s'il doit porter quelque chose, ce ne sera jamais de la main malade. Pour se déshabiller le malade fera les contorsions les plus invraisemblables, dans le but d'éviter le contact du vêtement avec la plage douloureuse.

En conclusion, nous pouvons dire que dans le syndrome du "Doigt Electrique", la douleur nécessite un contact pour apparaître, que ce contact doit être établi en une zone parfaitement définie et que la douleur engendrée est à type de décharge électrique. D'autre part elle est constante en intensité et dans le temps.

oOo

QUELQUES OBSERVATIONS CLINIQUES

Hôpital Communal de PUTEAUX

Année 1968

- PREMIERE OBSERVATION -

Il s'agit d'un ouvrier spécialisé sur machine (régleur de presse).

Cet homme, d'origine polonaise, est né en 1932, donc âgé de 36 ans au moment du syndrome que nous étudions.

I - ANTECEDENTS

Il est à noter que le sujet, de par sa profession est exposé aux accidents de travail.

Nous en retrouvons cinq dans les dernières années.

1 - Premier accident Mars 1960 :

- il s'agit d'un écrasement de P3 de l'index droit avec arrachement de l'ongle et légère perte de substance.

- la radiographie montre une fracture parcellaire de P3.

- une petite intervention sous anesthésie locale à la Xylocaïne 1% est pratiquée avec exérèse du fragment osseux, parage de la plaie et prise d'un greffon à la partie interne de l'avant-bras.

Enfin le doigt est immobilisé par un appareil plâtré.

- les suites opératoires sont bonnes, les fils sont enlevés un mois après.

- la répercussion du point de vue législation des accidents du travail est un arrêt de deux mois (reprise en mai 1960) avec demande d'IPP.

Celle-ci est accordée avec un taux de 6 %, soit après réduction de 50 %, un taux net de 3 % "pour séquelle d'écrasement de la 3è phalange de l'index droit, consistant en une perte de substance de l'extrémité du doigt. Ongle dystrophique douloureux à la pression. Ankylose en demi-flexion de l'interphalangienne un. Déficit de la flexion enroulement du doigt. Gêne à la pince pouce-index."

2 - Deuxième accident - Novembre 1968

- il s'agit d'un accident de travail avec traumatisme du gros orteil gauche sans gravité et n'entraînant pas d'arrêt de travail.

3 - Accident de travail - Novembre 1964 .

- Il s'agit d'une plaie de l'index droit.

- La radiographie ne montre pas de lésion osseuse.

- La plaie nécessite une simple suture, et le malade est guéri après deux semaines d'arrêt de travail.

4 - Accident de travail - Mars 1966 :

- Cette fois il est constaté un traumatisme du gros orteil droit, avec perte de l'ongle.

- Le malade reprend son travail après quinze jours d'arrêt.

5 - Accident de travail - Novembre 1966 :

Il s'agit d'un écrasement du pouce gauche .

- La radiographie montre une fracture transversale de P2 sans déplacement.

- Le pouce est mis sur attelle.

- Le malade reprend le travail début janvier 1967 après cinq semaines d'arrêt.

II - LE DOIGT ELECTRIQUE

- Le quatorze février 1968, en réglant une machine, le patient ne met pas le dispositif de sécurité.

- Les extrémités distales des deux mains sont prises sous la presse.

- A l'examen on note :

1 - une perte de substance de P2 du pouce droit à la face dorsale,

2 - une perte de substance de P3 de l'index gauche.

- Le malade est hospitalisé.

- Les radiographies montrent :

- une fracture ouverte de P3 de l'index gauche,

- une fracture ouverte de P2 du pouce droit,
- une fracture de P3 de l'index D.

INDEX D. POUCE D. INDEX G.

- Dès l'hospitalisation les doigts blessés sont enveloppés de biogaze après avoir été saupoudrés de poudre de Pénicilline.

- Une intervention est pratiqué le 27 février I968, soit treize jours après l'accident.

Elle porte exclusivement sur l'index gauche pour lequel on pratique une réfection de l'extrémité distale.

- Les suites opératoires semblent bonnes :

Le malade sort le 6 mars soit après trois semaines d'hospitalisation. Les fils sont enlevés le I8 mars, soit un peu plus d'un mois après l'intervention.

En avril , le malade suit quinze séances de massages - rééducation.

La consolidation est prévue pour le 6 mai.

- Le 20 avril 1968 le malade est revu en consultation, ce jour est porté le diagnostic de Neurogliome diffus à type électrique, de l'extrémité externe du moignon de P3 de l'index gauche. Le malade reçoit une ordonnance Equanil et pommade à la Phényl Butazone et il est en prolongation d'arrêt de travail jusqu'au 2 juin.

- Le 13 mai , le malade est hospitalisé pour intervention le lendemain.

L'intervention est faite sous anesthésie locale à la Xylocaïne à 1% après prémédication par Dolosal et Phénergan. L'obtention d'un champ opératoire exangue est fournie par une bande d'Esmark.

L'intervention pratiquée consiste en un engaînement du nerf collatéral externe de l'index gauche au niveau de P1.

La gaine est sous la peau à la face dorsale :

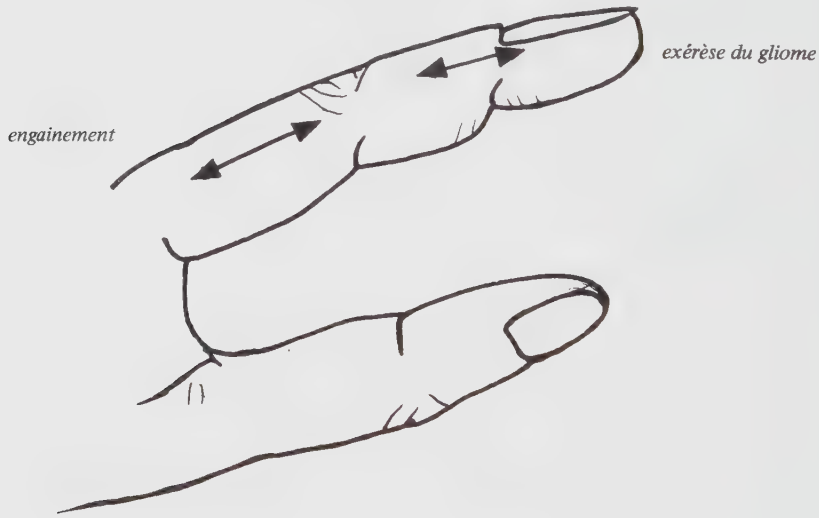

L'ablation des fils est pratiquée dans la première quinzaine de juin. Mais le 26 juin l'hospitalisation du malade est décidée car nous constatons ce jour une désunion de la peau.

Le 2 juillet une intervention est pratiquée qui consiste en l'ablation de la gaine de polyéthylène avec neurotonie à la base P1.

Le malade reprend son travail le 3 septembre 1968.

Une consolidation est établie en date du 2, qui mentionne :

1 - Ankylose de l'index gauche. Diminution importante de la flexion. Diminution faible de l'extension.

2 - Anesthésie de la face externe de l'index.

3 - Troubles trophiques de l'index.

4 - Diminution de la force musculaire du pouce et de l'index droit.

La pièce d'exérèse est adressée à l'Anatomo-Pathologiste. Le compte-rendu nous précise que :

"Le prélèvement concerne bien en effet une zone névromateuse, comportant des faisceaux nerveux périphériques, vraisemblablement sectionnés ou déchiquetés, dans différents plans. Mais il n'y a pas de production schwanienne ou de neurofibromatose diffuse.

La sclérose collagène entoure les rameaux. En surface, présence de nombreux corpuscules de la sensibilité tactile.

Au total névrome plexiforme avec des remaniements fibreux irréguliers, peu mutilants. Pas de malignité et pas d'inflammation".

oOo

- DEUXIEME OBSERVATION -

Il s'agit d'un ouvrier spécialisé sur machine, né en 1912 à MADRID.

Tout commence le 20 juillet 1967 avec un accident de travail occasionné par la chute d'une masse sur le pied droit, entraînant une plaie au niveau de P2.

La radiographie montre une fracture transversale de P2 du gros orteil à cinq fragments.

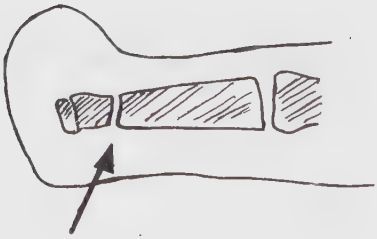

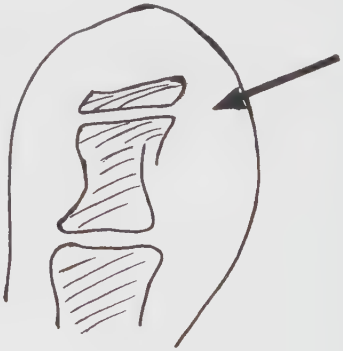

Le 30 septembre 1967 le Médecin Conseil demande la consolidation du blessé ; le Médecin Traitant demande une prolongation; faute d'accord l'affaire est portée en expertise le 30 novembre 1967.

Le malade déclare ne pas souffrir de l'extrémité distale de son gros orteil, mais de la partie plantaire interne de la première phalange de ce gros orteil, ressentant à la pression en cet endroit des douleurs électriques.

L'expertise nous apprend que :

" La marche s'effectue convenablement, mais le gros orteil droit est relevé automatiquement par la victime, de façon à éviter le contact de la partie plantaire interne de la première phalange. A plusieurs reprises, les tests de la sensibilité au tact, révèlent qu'il existe un territoire circonscrit de la surface d'une lentille qui à la pression déclenche des douleurs électriques. Le territoire se trouve à la partie interne et distale de la première phalange du gros orteil droit".

L'expert conclut à l'existence d'une lésion du nerf collatéral interne du gros orteil (Neurogliome diffus) (Dr DIECKMANN).

Le diagnostic est confirmé par une infiltration anesthésiante après chlorure d'éthyle local qui fait disparaître momentanément le syndrome électrique.

- Le malade se fait opérer le 26 janvier 1968 en clinique .

La nature de l'intervention ne nous est pas connue.
En voici la cicatrice :

Les suites opératoires ne changent en rien les phénomènes à types de décharges électriques et des infiltrations d'Hydrocortisone sont faites en vain .

- Le malade vient consulter à l'Hôpital de Puteaux le 10 avril 1968.

- L'examen confirme le diagnostic de Neurogliome diffus à type électrique du nerf collatéral interne du gros orteil droit.

On note un syndrome de type électrique à la partie interne du gros orteil droit et à la face latérale interne du pied.

Le malade est hospitalisé le 29 avril I968 pour intervention le lendemain.

Intervention :



Il est alors réalisé une incision unique à la face plantaire du gros orteil avec prolongation au niveau du premier métatarsien ; puis une ablation du neurogliome et un engaînement du nerf.

Le malade sort le 28 mai I968. Il est consolidé le 26 juin 1968, avec : "légère gêne de la région plantaire antéro-interne droite . La douleur électrique a disparu".

oOo

- TROISIEME OBSERVATION -

Il s'agit d'un manoeuvre portugais né en 1945.

Le 8 septembre 1967, le malade se présente à la consultation pour :

- Perte de substance de l'extrémité distale de l'index gauche.

- La radiographie montre une amputation de l'extrémité de P3.

- Le traitement immédiat consiste en l'application d'un pansement : la plaie est saupoudrée d'un mélange de Thrombase et de Pénicilline ; on applique ensuite de la Biogaze.

Le malade n'est pas hospitalisé.

- Le 22 septembre on note une suppuration de la plaie.

- Le 25 septembre le malade se plaint d'une douleur intense de l'extrémité distale de son index.

On décide alors une application d'Oxyde jaune deux fois la semaine.

- Début novembre on porte le diagnostic de : "Neurogliome diffus du nerf collatéral externe de l'index gauche au niveau de P2/P3".

Le certificat initial est modifié en ce sens et l'arrêt de travail est prolongé de 60 jours.

- Le 27 novembre , le malade est hospitalisé pour intervention le lendemain.

Intervention en date du 28 novembre 1967 :

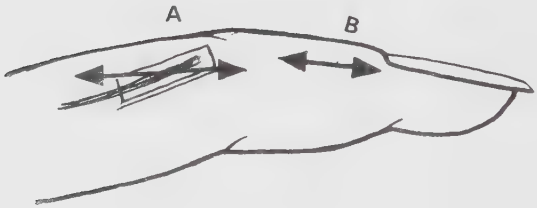

Incision en A pour :

Neurotomie et engaînement avec gaîne de Dieckmann n° 1, mise en place à la face dorsale de P2.

Incision en B pour résection du Neurogliome.

- Le 2 décembre le malade est autorisé à sortir. Il ne présente plus de syndrome douloureux à type électrique.

- L'ablation des fils se fait en deux temps : moitié le 20 décembre, le reste une semaine après.

- Le malade est consolidé le 28 janvier 1968 avec reprise du travail le 29. Le certificat final descriptif demande une expertise pour I.P.P.

oOo

- QUATRIEME OBSERVATION -

Il s'agit d'une femme de 40 ans qui exerce une activité professionnelle depuis un an (elle fait des ménages).

I - ANTECEDENTS

On ne retrouve aucun antécédent, ni médical , ni chirurgical.

La malade signale seulement qu'elle a toujours été très nerveuse , ce depuis l'âge de I8 ans à la suite d'un choc psychologique.

Cette femme a trouvé une amélioration de son état lorsqu'elle a commencé à avoir une activité professionnelle.

II - HISTOIRE DE LA MALADIE

Au mois d'avril 1968 la malade se présente à l'hôpital pour "coupure par verre du quatrième doigt gauche au niveau de P2 sur la face externe". La plaie est suturée par trois soies.

La malade vient consulter en septembre I968.

Elle explique que la douleur ressentie lors de l'accident a été atroce, très différente des autres coupures. Cette douleur s'est calmée après plusieurs semaines.

Puis fin mai, un autre type de douleur s'est installé : la première douleur était à type de "lancements" continus. La douleur nouvellement installée est bien différente : elle est provoquée, très violente, à type de décharge électrique chaque fois qu'il y a contact avec la zone cicatricielle.

Cette malade est d'autant plus affectée qu'elle "était" gauchère, je dis bien était car cette femme de 40 ans a appris à se servir de sa main droite.

Toute sa vie est perturbée par le syndrome dont elle se plaint.

Tous les gestes de la vie sociale et familiale sont perturbés par l'éventualité de la survenue de la douleur.

La malade est réveillée par le contact de la zone douloureuse avec le drap.

L'habillement devient un exercice d'acrobatie.

Tous les travaux ménagers sont sources de douleurs : balayage, lessivage et cuisine se font avec la seule pince pouce-index.

La vaisselle est une épreuve tant psychique que physique : en effet, la malade casse toute vaisselle qui entre en contact avec son annulaire gauche.

Cette douleur est incomprise par le mari qui reproche : "inattention et maladresse" jusqu'au jour où il voit sa femme pousser un cri et ouvrir la main lâchant ce qu'elle tenait. Alors c'est lui qui l'engage à consulter.

La malade est hospitalisée le 17 septembre 1968 pour intervention le lendemain.

L'intervention est pratiquée sous anesthésie générale, après mise en place d'une bande d'Esmack.

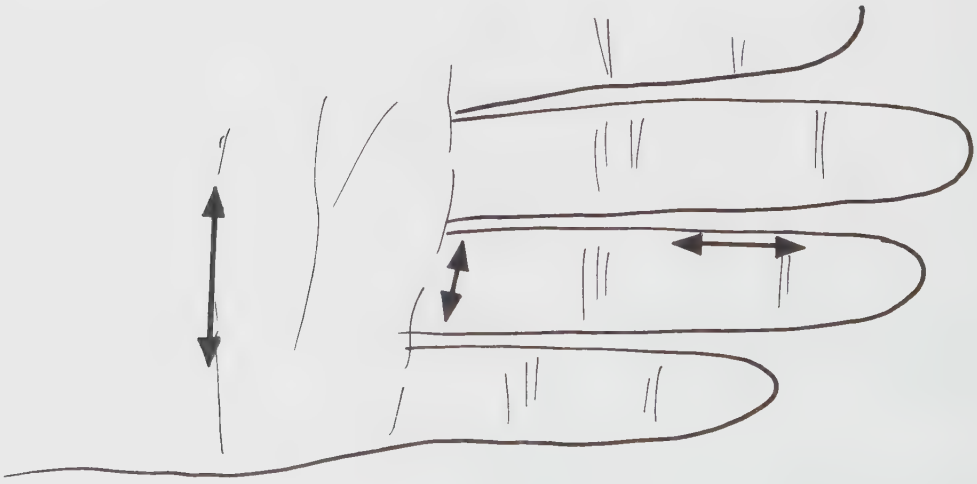

En A et B incision pour neurotomie et engaînement par gaine de polyéthylène.

En C incision pour résection du neurogliome.

Les plaies sont saupoudrées de poudre de Pénicilline.

Le pansement est fait selon la technique habituelle.

La malade est mise sous Chymoral à la dose de 9 comprimés par jour.

La malade sort au 8e jour, les fils sont enlevés les 15e et 20e jours.

oOo

MICROSCOPIE ET ULTRAMICROSCOPIE

DES NERFS PERIPHERIQUES

ASPECT MICROSCOPIQUE DES NERFS PERIPHERIQUES.

Le nerf est entouré par une gaine de tissu fibreux dense : l'épinèvre.

L'épinèvre enserre plusieurs faisceaux de fibres nerveuses, chaque faisceau étant enveloppé dans un tissu particulier appelé périnèvre.

L'endonèvre est un fin réseau de tissu de soutien dans les mailles duquel se trouvent des fibres individualisées.

Les fibres nerveuses individualisées sont recouvertes par une fine enveloppe protoplasmique qui est appelée neurilemme ou gaine de Schwann. Les cellules qui forment la gaine sont dérivées des cellules neuroectodermiques.

Entre les fibres nerveuses et le neurilemme il y a une quantité varîable de myéline . La présence de myéline n'est pas essentielle à la conduction de l'influx nerveux, mais elle semble jouer un rôle important pour la conduction des mouvements délicats et précis.

La myéline n'est pas continue mais son trajet est interrompu par des étranglements où la fibre nerveuse est en contact direct avec le neurilemme : les étranglements sont appelés noeuds de Ranvier.

ULTRASTRUCTURE DE LA FIBRE NERVEUSE .

Une fibre nerveuse comporte l'association d'un axone avec une succession de cellules de Schwann.

L'axone est entouré d'une membrane cytoplasmique ayant la structure d'une "unit membrane" avec ses deux lames sombres osmiophiles séparées par une lame claire. Le cytoplasme de l'axone est caractérisé par la présence de fins filaments.

Les cellules de Schwann entourent les axones des nerfs périphériques.

G. CAUSEY définit la cellule de Schwann comme "une cellule qui contient une fibre nerveuse invaginée dans son cytoplasme". La membrane cytoplasme de la cellule de Schwann possède la même ultrastructure que la membrane de l'axone.

La surface externe de la cellule de Schwann est revêtue d'une membrane basale.

Si l'on considère les rapports existant entre axone et cellule de Schwann nous pouvons différencier deux types de fibres :

- Les fibres amyéliniques qui sont constituées par un faisceau d'axones associés à une même séquence de cellules de Schwann. La membrane de la cellule de Schwann formant une invagination dans laquelle se loge l'axone.

- Les fibres myélinisées où il n'existe qu'un seul axone myélinisé par cellule de Schwann.

ULTRASTRUCTURE DES NERFS PERIPHERIQUES.

Le tissu conjonctif du nerf périphérique est classiquement divisé en trois parties : endonèvre, périnèvre et épinèvre.

L'endonèvre comprend :

- entre les complexes axo-schwanniens formant les fibres nerveuses ,

- des cellules endothéliales entourées de leur membrane basale, avec des fibroblastes sans basale, et des mastocytes caractérisés par de nombreuses inclusions ;

- des espaces extracellulaires ne contenant pas d'élastine mais quelques microfibrilles et surtout des fibres collagènes.

Dans le périnèvre :

Chaque fascicule nerveux est entouré d'une dizaine de couches de cellules disposées circonférentiellement et séparées par des fibres collagènes longitudinales et quelques microfibrilles.

Quant à l'épinèvre :

Il est fait essentiellement de fibres collagènes plus larges que dans l'endonèvre où le périnèvre.

Ces fibres sont arrangées en faisceaux orientés longitudinalement ou obliquement à l'axe nerveux.

Des fibroblastes sont disposés entre les faisceaux de collagène.

Enfin dans la partie externe du périnèvre se trouvent des capillaires, des lymphatiques, des petites branches nerveuses et des granulocytes.

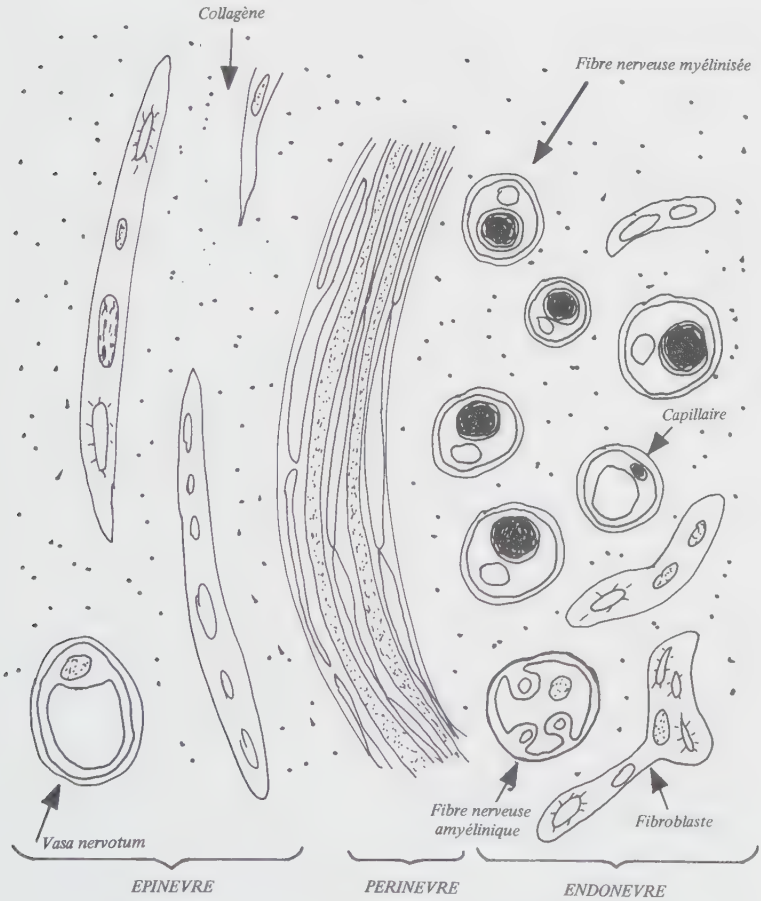

Schéma de l'ultrastructure normale du nerf périphérique
d'après J.D. WAGGENER 1965
modifié thèse J. POIRIER
PARIS 1966

ETUDE ANATOMO-PATHOLOGIQUE

Le syndrome du "doigt électrique" étant occasionné par la blessure d'un nerf périphérique, il convient d'analyser le processus anatomo-pathologique de l'affection.

oOo

Dans sa classification des lésions nerveuses, SEDDON distingue trois catégories :

- Le neuropraxis correspond à une lésion de petite importance avec abolition temporaire de la fonction, mais il n'y a pas de dégénérescence Wallérienne dans le segment périphérique.

- L'axonotmésis signifie qu'il y a destruction de l'axone et dégénérescence Wallérienne dans le segment périphérique.

Il peut y avoir formation d'un "Neurome".

- Dans le neurotmésis il y a section du nerf.

La régénération intervient dans ce cas après la formation d'un "Neurome".

Le Neurome apparait donc comme le mode de cicatrisation d'un nerf blessé.

oOo

C'est à MASSON que nous emprunterons l'explication du processus de la dégénérescence et de la régénération du nerf.

La section d'un nerf entraîne la dégénérescence Wallérienne de tout le tronc distal. Cette dégénérescence comporte deux termes : la dégénérescence du neurite (cylindraxe et gaine de myéline) et la prolifération mitotique des noyaux de Schwann. Il persiste alors un cylindraxe syncithial vide de son contenu : la bande de B U N G E R .

La régénération du nerf se fait en plusieurs temps.

- Au début il y a prolifération du syncitium de Schwann en forme de travées qui envahissent la solution de continuité.

- Ensuite se produit un bourgeonnement multiple et ramifié des axones du bout proximal. Les neurites cheminant dans les travées Schwanniennes cicatricielles.

- Puis il y a transformation des travées neurotisées en fascicules de régénération.

- Enfin se forme un nouvel endonèvre où chaque fibre myélinisée s'isole dans une membrane de PLENK-LAIDLAW, rattachée à de minuscules fibres collagènes interstitielles.

Les fibres jeunes restent groupées en un fascicule dont la trame interstitielle apparaît comme une production directe du syncitium de Schwann. Il y a secondairement réhabitation par des cellules endoneurales nées sur place de ce même syncitium.

L'intervalle qui existe entre les deux chefs d'un nerf fraîchement sectionné est tout d'abord rempli par une gelée de plasma, cette gelée est envahie par les cellules endoneurales.

La cicatrice nerveuse est le résultat de la fusion des deux ébauches régénératrices, l'une neurotisée venue du chef proximal, l'autre aneurotique issue du chef distal.

Lorsque le chef distal a été supprimé, il reste l'ébauche proximale qui détermine un névrome d'amputation. Il se présente comme une masse périphérique, fibreuse, dans laquelle le moignon du nerf est enfoui.

Cette masse est mal limitée, extérieurement, adhérente aux tissus voisins.

Dans le cas du névrome, nous voyons, qu'au delà du plan de section, le faisceau nerveux est prolongé par une hernie endoneurale lâche et oedémateuse, limitée en dehors par un feutrage mésenchymateux.

Dans la hernie endoneurale les fascicules se désorientent et se divisent. Les fibres qui les composent s'associent à des fibres venues des fascicules voisins pour former un plexus rétiforme. Lorsque ces fascicules atteignent le feutrage mésenchymateux ils sont de plus désorientés, s'enroulent sur eux-mêmes, s'anastomosent sans que leurs fibres myélinisées perdent leur indépendance, puis ils vont se perdre dans les tissus voisins.

oOo

Voyons maintenant l'avis de quelques auteurs :

- Pour A.P. STOUT "les névromes traumatiques ne sont pas de vrais néoplasmes mais des prolifférations réactionnelles faites de cellules de Schwann, d'éléments mésodermiques et de neurites qui peuvent se développer à l'extrémité d'un nerf sectionné".

Nous relevons dans "Pathology " de W.A.D. ANDERSON : "Le neurome traumatique est occasionné par le traumatisme d'un tronc nerveux. Le plus souvent une amputation (neurome d'amputation). Initialement il y a prolifération des neurofibrilles et une prolifération des cellules de Schwann".

- Dans l'atlas de l'Armée Américaine nous trouvons : "Le terme de neurome avec ses qualificatifs de traumatique ou d'amputation, s'applique à la prolifération des cellules schwanniennes avec des éléments mésodermiques et des neurites qui peuvent se développer à l'extrémité proximale d'un nerf blessé. C'est une réponse à type de prolifération et non une véritable tumeur.

Il y a dans un premier temps prolifération des cellules de Schwann, puis secondairement des éléments mésodermiques.

Cela forme un élargissement de l'extrémité du nerf, qui atteint des proportions macroscopiques à l'extrémité proxénéale.

Lorsque la dégénérescence Wallérienne est complète, et que les jeunes cylindraxes progressent, ils suivent le trajet des ébauches de gaines formées par les jeunes cellules de Schwann.

Lorsqu'il n'y a pas union avec le fragment distal, ou quelqu'autre nerf, il se forme une masse compacte de cylindraxes, allant en tous sens dans une matrice de tissu cicatriciel. Si le tissu cicatriciel est scléreux et indéformable le neurome proximal peut être douloureux".

- Pour Otto SAPHIR : "Le neurome d'amputation ou le neurome traumatique n'est pas une véritable tumeur, mais plutôt une prolifération de tous les éléments du nerf : neurites, cellules de Schwann et tissus fibreux.

- HILL a décrit un neurome d'amputation sur un doigt avec formation de corpuscules de WAGNER-MEISSNER.

- Quant à DUSTIN il a dénommé la lésion "neurogliome" et a mis en évidence trois périodes en ce qui concerne l'évolution cicatricielle du nerf sectionné :

- au 15e jour : début de la formation du neurogliome,

- du 15e au 40e jour : constitution du neurogliome,

- période de latence qui se termine entre le 4e et 6e mois par la constitution définitive du neurogliome.

oOo

LES TRAVAUX DU PROFESSEUR DELARUE.

Les travaux du Professeur DELARUE apportent la certitude de l'existence de deux types de Neurogliomes, différenciés dans leur structure macro et microscopique :

- le Neurogliome circonscrit,
- le Neurogliome diffus.

1 - Le Neurogliome circonscrit.

Se présente sous une forme ovoïde extérieurement lisse ; son extrémité proximale ou pôle supérieur est en continuité directe avec le nerf ; son extrêmité distale ou pôle inférieur se termine par un petit rameau dans lequel se trouvent des terminaisons nerveuses et un paquet vasculaire relié aux tissus voisins.

Il se rencontre rarement au niveau des doigts et plus souvent à l'extrémité des gros troncs nerveux sectionnés.

2 - Le Neurogliome diffus :

Se présente sous une forme arborescente. Sa terminaison va se faire en bouquet avec de nombreuses implantations sur les tissus adjacents. Ces lieux de terminaison devant avoir une importance dans le mode d'apparition de la douleur.

Chirurgicalement la lésion ne peut être encerclée comme c'est le cas du neurogliome circonscrit, ici, il faut "sculpter" dans les tissus.

Le neurogliome diffus se rencontre le plus souvent à l'extrêmité des nerfs de petits calibres aux extrémités du corps soit mains et pieds.

3 - Il existe un rapport étroit entre la nature de la douleur et le type du neurogliome.

Dans le cas des neurogliomes circonscrits, il s'agit de patients qui présentent un membre fantôme douloureux. Aussi, au membre supérieur, il peut y avoir sensation de doigt arraché, de doigt crispé dans la main, de fourmillement ou de démangeaison et au membre inférieur sensation d'orteil écrasé ou fourmillement.

Les douleurs peuvent indifféremment soit siéger à l'extrémité du moignon de l'amputation, soit être projeter en aval de ce moignon ; elles peuvent survenir spontanément ou à la pression d'un point quelconque du corps.

Leur irradiation est presque toujours du type ascendant.

- Par contre, dans le cas des neurogliomes diffus il s'agit de patients qui peuvent présenter deux types de douleurs bien différenciées :

- soit des douleurs électriques,
- soit des douleurs à type de brûlure ou causalgie.

C'est le "burning-pain" des anglo-saxons.

La douleur électrique est une douleur semblable à celle ressentie en mettant le doigt dans une prise électrique. C'est une douleur provoquée, il faut qu'il y ait contact avec la zone douloureuse du patient. Elle peut s'accompagner d'irradiation généralement ascendantes.

Ces deux types de douleurs sont engendrées par la même lésion anatomo-pathologique ; dans le premier cas le neurogliome diffus va se terminer à la face profonde du derme : il faut donc qu'il y ait contact avec la plage douloureuse - alors que dans le second cas le neurogliome diffus va se terminer soit sur un autre nerf, soit sur un tendon, soit sur un muscle ou même un vaisseau, entretenant de ce fait un fond d'irritation permanent.

Une irritation quelconque (tressaillement, mouvement ou même accélération du pouls) peut déclencher le phénomène douloureux. Il ne peut y avoir irradiation que dans le cas de Neurogliome diffus tangentiel.

4 - Histodiagnostics du Laboratoire de la Faculté -

N° 45.232 - Moignon de doigt

L'étude histologique de cette pièce opératoire a porté notamment sur les nerfs repérés, et sur divers fragments intéressant l'extrémité du moignon, avec le tégument cicatriciel qui le recouvre.

Les nerfs repérés par des fils de soie sont formés de faisceaux normaux, mais qui sont dissociés par une sclérose très riche en petits vaisseaux.

A l'extrémité du moignon, sous un tégument cicatriciel hyperkératosique, on peut voir de très nombreux corpuscules tactiles de Pacini-Vater, en contact avec un bouquet de faisceaux nerveux en tout sens qui réalise l'aspect d'un Neurogliome d'amputation.

Mais le fait le plus important réside dans la présence de nombreux faisceaux modifiés nombreuses petites artérioles, et glomi hypertrophiques.

C'est dans la présence de ces glomi que l'on peut trouver sans doute la cause majeure des troubles observés.

N° 45.233 - Neurogliome douloureux des nerfs digitaux :

Cette pièce opératoire est constituée d'une part par quelques filets nerveux normaux dissociés par un tissu fibreux richement vascularisé.

Les nerfs se résolvent en volutes enroulées sur elles-mêmes comportant des neurites et des cellules de Schwann à l'état de prolifération.

On peut voir, à la partie terminale de quelques-uns de ces filets nerveux, un groupement abondant de corpuscules tactiles de Pacini-Vater.

Cela réalise l'aspect d'un Neurogliome avec régénération et corpuscules tactiles terminaux.

45.234 - Neurogliome douloureux .

Cette petite pièce opératoire se montre avant tout constituée par un bloc conjonctif assez dense, dont le fait particulier est d'être parcouru par de très nombreux vaisseaux groupés autour d'une artériole à paroi épaissie. Dans cette sclérose s'observent plusieurs filets nerveux, L'un d'eux seulement se montre épaissi, avec des fibres nerveuses myéliniques qui sont disposées en volutes, mais sans constitution de Neurogliome vrai. L'élément essentiel parait ici réalisé par les modifications circulatoires, parmi lesquelles s'observe un glomus neuro-vasculaire typique qui est sans doute responsable des phénomènes douloureux observés.

45.235 - Neurogliome diffus des nerfs digitaux .

Le fragment étudié est un gros bloc fibreux situé au contact des fibres musculaires striées.

Dans cette sclérose se trouvent éparpillées de nombreuses fibres nerveuses groupées en filets grêles, et dispersés dans la sclérose. Ce sont des fibres myéliniques pourvues de neurites ou de cellules de Schwann en proportion apparemment normales. Leur disposition en tous sens traduit de toute évidence l'existence du neurogliome.

Il est essentiel de noter, au contact même de cette masse neuro-fibro-gliomateuse que l'on peut voir des vaisseaux également, des vaisseaux très modifiés et une petite formation glomique évidente. C'est-à-dire que, ici comme dans

les cas précédents. On peut attribuer les phénomènes sensitifs à type de "décharge électrique" à l'existence de formations glomiques neuro-vasculaires, ce que l'on voit de ces formations, montre bien qu'elles jouent un rôle dans les phénomènes sensitifs. Les douleurs provoquées par les tumeurs glomiques présentent bien les caractères de douleurs diffusées à partir du membre, dans tout le corps et jusqu'au cuir chevelu.

52.168 - Névrome non-douloureux d'un doigt.

Le bloc fibreux, prélevé au contact immédiat de larges faisceaux de fibres musculaires lisses se montre occupé par plusieurs faisceaux neurogliaux comportant des cylindraxes en assez grand nombre et des cellules de Schwann avec des clivages palissadiques qui traduisent la prolifération.

A côté de ces formations nerveuses, qui traduisent l'existence d'un névrome d'amputation, on note l'existence de nodules cellulaires plasmodiaux à corps étranger, reliquat d'un traumatisme d'une intervention antérieure.

Pas de modifications vasculaires notables au contact du névrome étudié.

5 - Commentaires :

A la lecture des compte-rendus histologiques, nous pouvons constater qu'il existe une double composante dans la structure de la lésion;

- d'une part, une composante nerveuse avec prolifération Schwannienne et désorganisation des neurites,

- d'autre part, une composante vasculaire avec des modifications de la paroi des vaisseaux et constitution de formations glomiques.

Du point de vue anatomo-pathologique, c'est sur ce double aspect qu'il y a concordance avec le syndrome clinique de "doigt électrique".

A titre indicatif, nous avons présenté la coupe n° 5 qui provient d'un prélèvement de neurogliome non douloureux et dans l'aspect microscopique duquel on ne note pas d'altérations vasculaires.

- Il serait intéressant d'effectuer une étude physiopathologique avec recherche de différences thermométriques ; à l'heure actuelle cette étude n'a pas encore été entreprise.

6 - Cas particulier :

A l'appui de cette différenciation entre Neurogliome Diffus et Neurogliome Circonscrit nous présentons le cas suivant qui est celui d'un blessé présentant la double symptomatologie :

" Un homme jeune s'est vu proposer l'amputation de la troisième phalange d'un quatrième doigt à la suite de l'apparition de douleurs électriques survenant trois semaines après l'écrasement de cette troisième phalange. Les douleurs électriques sont bien entendu réapparues au niveau du moignon.

Un second chirurgien réalise alors une amputation à la base du IV doigt et le neurogliome récidive avec les fameuses douleurs électriques.

Une troisième intervention eut pour but de lui "couper les nerfs" dans la main. Alors les douleurs électriques s'installèrent dans la paume, gagnèrent la face interne du troisième doigt, la face externe du cinquième et fusèrent dans l'avant-bras, réalisant ainsi le début du syndrome extenso-progessif.

En plus était venue s'ajouter la sensation de fantôme douloureux de son doigt sectionné au niveau de la deuxième phalange.

Il y avait donc dans le cas de cet homme une sensation de fantôme douloureux associée à la douleur électrique. Cliniquement le malade présentait une zone électrique hyperalgique très nette d'une surface de 2 cm de diamètre, dans la paume à hauteur de la tête du 4e métacarpien, allant du pli palmaire du moignon de doigt, gagnant la 4e et la 3e commissure.

Il semblait donc y avoir un Neurogliome diffus. Mais pour expliquer la sensation de fantôme il devait y avoir aussi un Neurogliome circonscrit.

L'intervention fut décidée pour un engaînement et il s'avéra qu'il y avait deux lésions : un Neurogliome diffus sur le 3e nerf digital anastomosé à un Neurogliome circonscrit situé sur le 4e nerf digital.

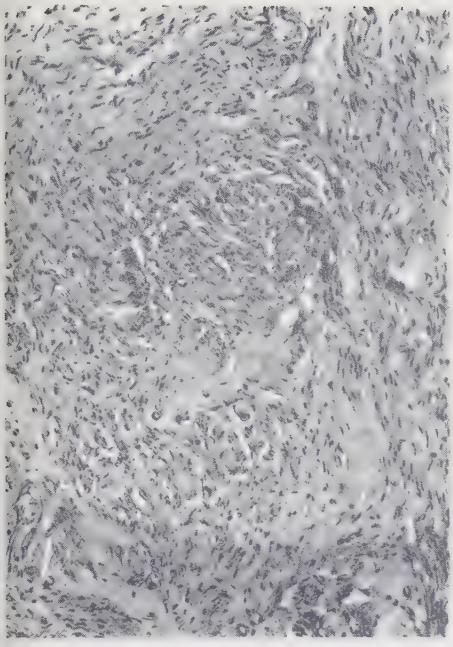

NEUROGLIOME DIFFUS

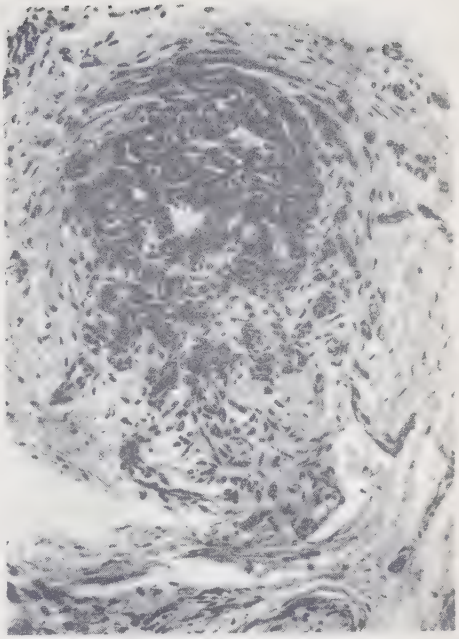

PARTICIPATION GLOMIQUE

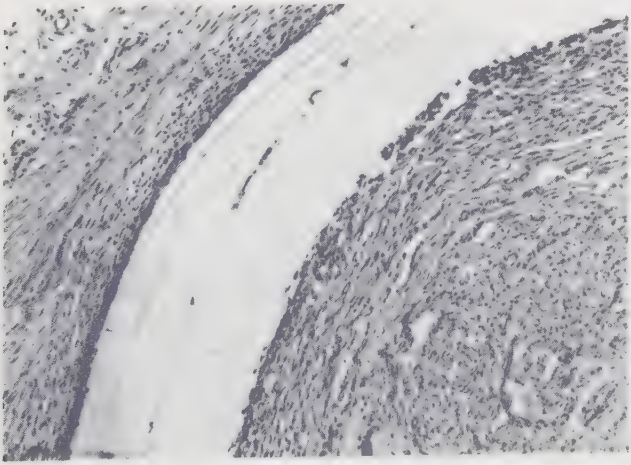

TOLERANCE DE LA GAINE

LE PRINCIPE DE L'INTERVENTION

DE L'USAGE DU POLYETHYLENE

Au début de son introduction en pratique chirurgicale cette matière a été utilisée pour la réfection des tendons fléchisseurs des doigts, ce, dans le but d'éviter la formation de la sclérose cicatricielle qui bloquait le tendon réparé.

Mais si les résultats immédiats étaient excellents, quelques six mois après l'intervention les doigts ne fléchissaient plus - la raison en étant une disjonction des extrémités tendineuses.

Nous insistons sur cette absence de ténoblastes nécessaires à la régénération. Le polyéthylène semblant avoir inhibé la régénération tendineuse.

De cet échec est née l'idée d'utiliser cette propriété du polyéthylène pour empêcher la régénération anarchique d'un nerf fraîchement sectionné.

En effet, nous savons qu'après résection simple d'un Neurogliome la lésion se reformait avec son syndrome douloureux.

De cette tentative nous avons une étude histologique qui explique le comportement des gaines.

Histodiagnostic 72.610 - Nerf collatéral d'un doigt engainé.

Cette petite pièce opératoire a été étudiée sur de multiples coupes transversales. Celles-ci comprennent , du centre à la périphérie trois zones distinctes. La partie centrale comprend de multiples filets nerveux dissociés dans une sclérose assez dense, avec de nombreux petits vaisseaux de type capillaire qui sont normaux. Autour de ce petit boudin central, se trouve la gaine "prothétique" et, à la périphérie de celle-ci, on note une sclérose assez dense dans laquelle se voient avec quelques vaisseaux congestionnés, d'autres petits filets nerveux également normaux .

Ces constations permettent deux conclusions : tout d'abord dans la partie inscrite dans la gaine, on ne constate pas de prolifération Schwannienne ni de Neurogliome ; d'autre part, cette gaine est parfaitement tolérée, sans réaction inflammatoire : il est intéressant de noter qu'une véritable "séreuse de glissement" a été constituée sur les deux faces de la gaine.

Une série de fragments comprend autour d'un pédicule vasculaire assez important, quelques filets nerveux en état de prolifération fibrogliomateuse évidente, dissociée dans une sclérose assez dense et mêlée, dans celle-ci, à quelques vaisseaux anormaux dont quelques-uns présentent le type glomique. C'est l'aspect du Neurofibrogliome diffus.

Pratiquement cela amène à concevoir une double thérapeutique des Neurogliomes diffus responsable du syndrome, et d'autre part un engainement du nerf dans le but d'éviter la formation d'une nouvelle lésion identique.

Histodiagnostic n° 60.378 - Neurogliome apparu en regard d'une gaine de polyéthylène.

L'un des fragments étudiés (gaine et tissus voisins) comprend quelques éléments d'une gaine exogène qui sont avoisinés et presque englobés dans une sclérose très dense assez richement vascularisée, sans éléments inflammatoires notables. On n'observe pas d'éléments nerveux sur les coupes de ce fragment. Il est intéressant de noter à la périphérie immédiate de la gaine, une lame conjonctive stratifiée dont l'aspect traduit la parfaite tolérance de la gaine parmi les tissus environnants.

Le deuxième fragment, est un très petit segment artériolaire étudié en coupe longitudinale et engaine d'éléments hystiocytaires inflammatoires.

Une troisième série de fragments comporte les éléments de la gaine prothétique qui circonscrivent les éléments d'un nerf qui n'est certainement pas normal. C'est un nerf dont les faisceaux nerveux myéliniques sont de type normal, mais sont dissociés par leur sclérose assez abondante et riche en vaisseaux.

Quant au dernier fragment (Neurogliome "échappé" de la gaine) il présente la structure histologique typique d'un Neurogliome non circonscrit formé par de petits faisceaux de fibres nerveuses et Schwanniennes dissociés dans une charpente conjonctive oedémateuse.

Au contact de ces divers faisceaux, s'observe une sclérose très dense qui héberge de multiples formations cristallines ayant toutes les apparences du talc et constituant des reliquats des interventions antérieures. Au contact de ce talc granulomaire, se voient des bouquets vasculaires modifiés comme on en constate toujours au voisinage des Neurogliomes électriques.

Les constatations histologiques viennent confirmer pleinement les constatations faites macroscopiquement. Elles viennent confirmer semble-t-il l'efficacité de la gaine polyéthylène dans la prophylaxie des Neurogliomes.

L'intervention pratiquée sur les cas de Neurogliomes des collatéraux des doigts est double, en ce sens que l'on pratique en un premier temps une neurotomie de la zone lésionnelle et dans un second temps un engaînement de l'extrémité libérée du nerf.

A - LA NEUROTOMIE.

Elle constitue le premier temps opératoire.

Cette résection du nerf doit se faire en zone saine , à une distance de la lésion qui est proportionnelle au calibre du nerf et non à la taille du Neurogliome.

Dans le cas qui nous intéresse, soit les collatéraux des doigts de la main ou du pied, nous pouvons fixer cette zone saine à un centimètre environ en amont du Neurogliome.

La neurotomie doit être pratiquée en zone saine du nerf.

La reconnaissance de cette partie du nerf peut être faite sur les critères suivants :

- Le nerf est de couleur terne blanchâtre et de consistance ferme,

- Le Neurogliome est de couleur jaunâtre ou brûnâtre et de consistance dure.

Si l'on pratiquait une coupe histologique on pourrait voir que :

- Les cylindraxes du nerf sont bien ordonnés.

- Les cylindraxes de la partie atteinte sont remaniés par la sclérose.

B - TECHNIQUE DE L'IMPLANTATION DE LA GAINE DE POLY-ETHYLENE.

Le principe repose sur la mise en place d'un point d'appui qui puisse permettre le coulissement de la gaine sur le nerf et la fixation de cette gaine au nerf.

1er Temps : Mise en place du fil d'amarrage.

On utilisera un fil en matière synthétique type Dermalène Tevdeck, etc... de diamètre 00 monté sur une aiguille demi-courbe de 25 mm. Le fil est passé dans le névrilemme (sch. 1)



Schéma 1

Ensuite nous réalisons un cerclage du nerf, en gardant l'un des deux chefs du fil, lequel nous servira de fil d'amarrage de la gaine, soit une longueur d'une dizaine de centimètres (Sch. 2).



Schéma 2

2e temps : Mise en place de la gaine.

Nous choisissons la gaine de polyéthylène en fonction du calibre du nerf, soit par exemple une gaine de Dieckmann n° 1 (Laboratoire FANDRE) pour un collatéral digital.

Cette gaine se présente avec un rebord latéral qui permet sa mobilisation sur le trajet du nerf.

La gaine est montée sur un stylet à oeilleton en matériel malléable par exemple un stylet en argent.

Le fil d'amarrage est passé dans l'oeilleton et l'extrémité distale du nerf est mise en contact avec l'extrémité proximale de la gaine (sch. 3).

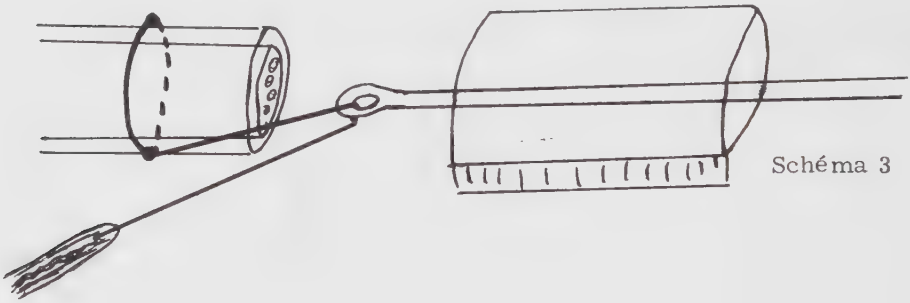

Schéma 3

Nous exercerons ensuite une traction sur le fil, parallèlement à l'axe nerf-gaine de façon à faire coulisser la gaine sur le nerf (sch. 4)

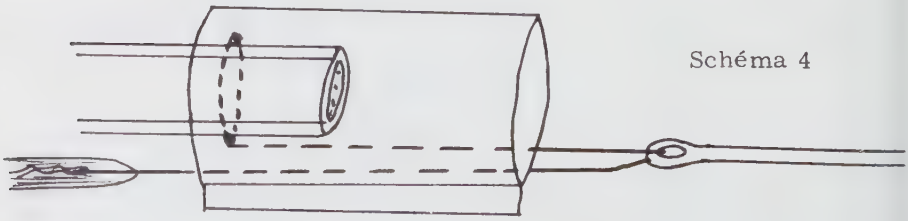

Schéma 4

La gaine une fois mise en place nous libérons le fil d'amarrage - pour ce faire il suffit de lâcher la traction et de tirer le stylet (sch. 5)

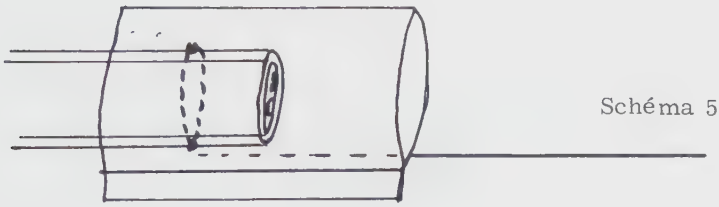

Schéma 5

Le fil d'amarrage sert alors de tracteur du nerf pour la suite de l'intervention.

3e temps - Fermeture de la gaine.

En utilisant le même fil que précédemment, nous réalisons sur la gaine de même cerclage que celui qui a été décrit plus haut sur le nerf, sans toutefois piquer le nerf (sch. 6).

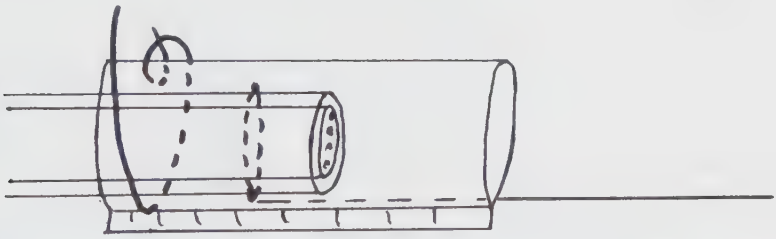

Schéma 6

La distance à laquelle nous effectuons ce cerclage est fonction de la grosseur de la gaine soit environ un demi-centimètre pour une gaine n° 1 ou 2.

Le fil est alors appuyé sur la gaine, sans écraser le nerf (sch. 7)

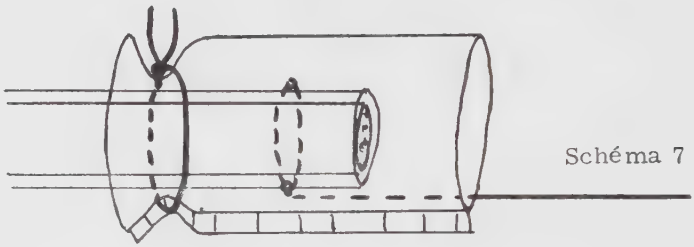

Schéma 7

Les fils sont coupés au ras.

La gaine étant alors fermée à sa partie proximale, nous réalisons alors sa fermeture à la partie distale : selon la même méthode (sch. 8)

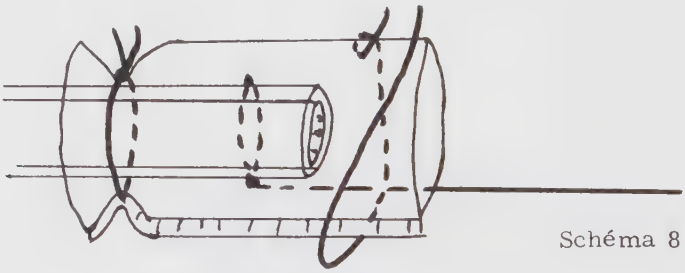

Schéma 8

Nous serrons le fil pour avoir un cerclage de la gaine mais cette opération ne doit pas prendre le nerf, nous sectionnons l'un des deux chefs (sch. 9)

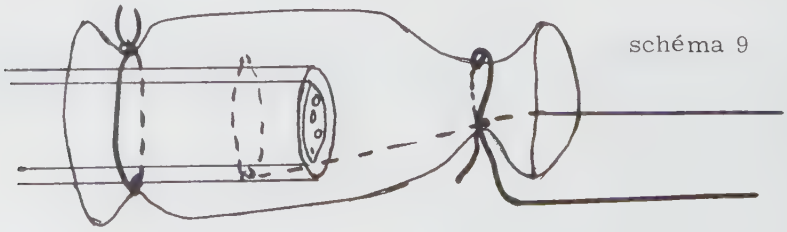

schéma 9

A ce moment il suffit de lier le fil d'amarrage au chef restant de la ligature distale pour avoir une gaine solidaire du trajet du nerf (sch. I0)

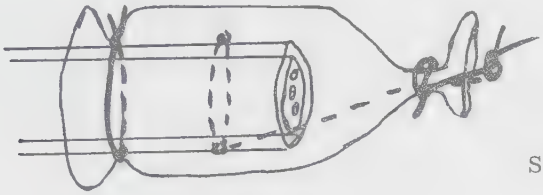

Schéma 10

oOo

TECHNIQUE OPERATOIRE

La méthode que nous décrivons consiste en un engaînement, à l'aide d'un tube de polyéthylène, du moignon d'un nerf fraîchement sectionné, en amont du Neurogliome.

Il s'agit d'une technique simple qui a toutes les chances de guérir radicalement le patient.

Il existe néanmoins quelques règles impératives quant au lieu de la mise en place de la gaîne.

1 - La gaine de polyéthylène doit être placée de telle sorte qu'il existe un recouvrement tégumentaire suffisamment épais; sinon peuvent apparaître plus ou moins rapidement des phénomènes d'intolérance.

Si nous reprenons nos observations nous voyons que :

Observation n° 1

La gaine a été placée au niveau de P1 à la face dorsale :

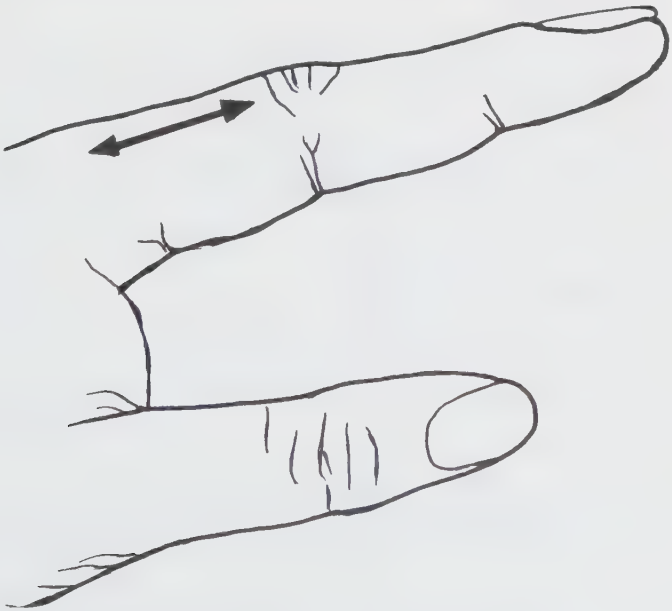

L'intervention a été pratiquée le 14 mai 1968, mais une désunion est survenue un mois plus tard. De ce fait, étant donné l'insuffisance du coussinet de peau, la gaine a fini par manifester des signes d'intolérance, obligeant à une extraction le 2 juillet.

Observation n° 2

Dans ce cas la gaine a été glissée profondément sous les petits muscles à la base du gros orteil, et malgré l'appui il n'y a pas eu d'intolérance.

Observation n° 3

De même, nous obtenons ici un excellent résultat, le revêtement tégumentaire de P2 s'étant avéré de bonne qualité.

2 - La gaine ne doit être posée que sur la partie saine du nerf , avant la mise en place, il faut débarrasser le nerf de la totalité du tissu neurogliomateux.

D'après les travaux de DUSTIN les modifications neurogliomateuses s'étendent de 1 à 5 centimètres en amont de la lésion selon le calibre du nerf.

En conséquence , nous plaçons la gaine à environ 1 centimètre en amont de la section pour le cas d'un collatéral digital.

3 - Lors de la mise en place de la gaine il faut prendre soin de ne pas blesser le nerf à engaîner.

TECHNIQUE OPERATOIRE.

L'intervention se fait sous anesthésie générale.

La main et l'avant-bras du malade sont badigeonnés à l'alcool.

Pour avoir un champ exsangue nous plaçons une bande hémostatique dite bande d'Esmark, qui correctement placée n'expose pas aux accidents de type paralysie.

Le malade est couché sur le dos, la main reposant sur une table recouverte d'un champ stérile. On peut utiliser une "main de plomb" ce qui permet d'avoir une bonne fixation sans avoir recours à un second aide.

L'avant-bras et le reste du corps sont recouverts de champs.

La table à instruments est juxtaposée à celle où repose la main.

Le chirurgien se place côté tête en cas de lésion de la main gauche et côté pieds en cas de lésion de la main droite.

L'aide s'installe face au chirurgien.

Les deux opérateurs sont assis.

L'instrumentation comprend :

- 1 bistouri américain à lame fine,
- 2 ou 3 petites pinces fines, pinces hémostatiques ORL,
- 1 paire de ciseaux de Mayo,
- 1 paire de petits ciseaux,
- 1 écarteur d'Iselin,
- 2 crochets de Hering,
- 2 crochets sans griffe,
- 1 passe-fil à oeilleton.

Nous prendrons comme cas de description l'observation n° 4 qui a trait à un Neurogliome diffus du collatéral externe du IVedoigt siégeant au niveau de P2.

Nous pratiquons une seconde incision transversale de trois centimètres dans le pli de fléxion métacarpo-phalangienne.

Fig. 1 : Neurotomie

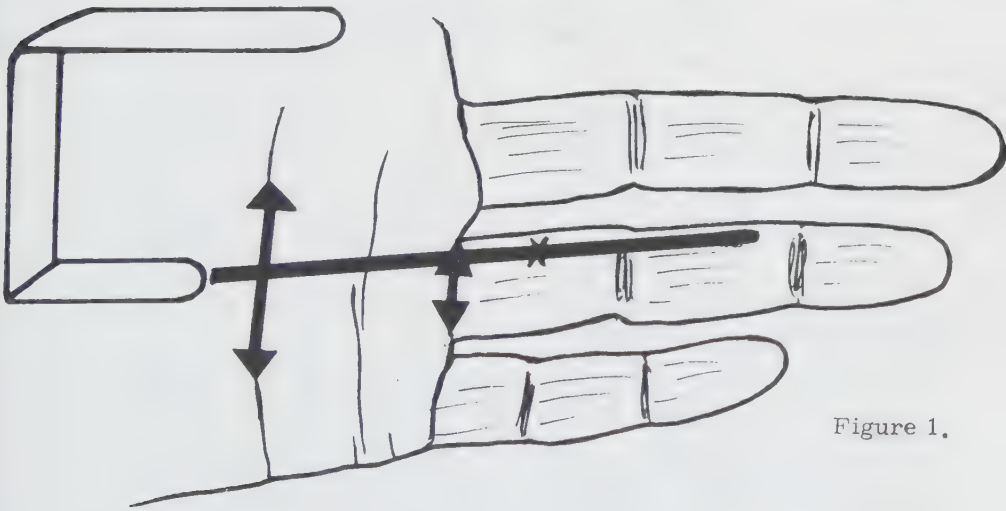

Figure 1.

Nous glissons par ces deux incisions un écarteur qui permet de soulever le lambeau de peau comprise entre les deux incisions.

A ce moment commence la recherche du nerf collatéral. Son trajet est reconnu, et le nerf est libéré.

La neurotomie est pratiquée le plus loin possible vers le doigt à partir de la première incision.

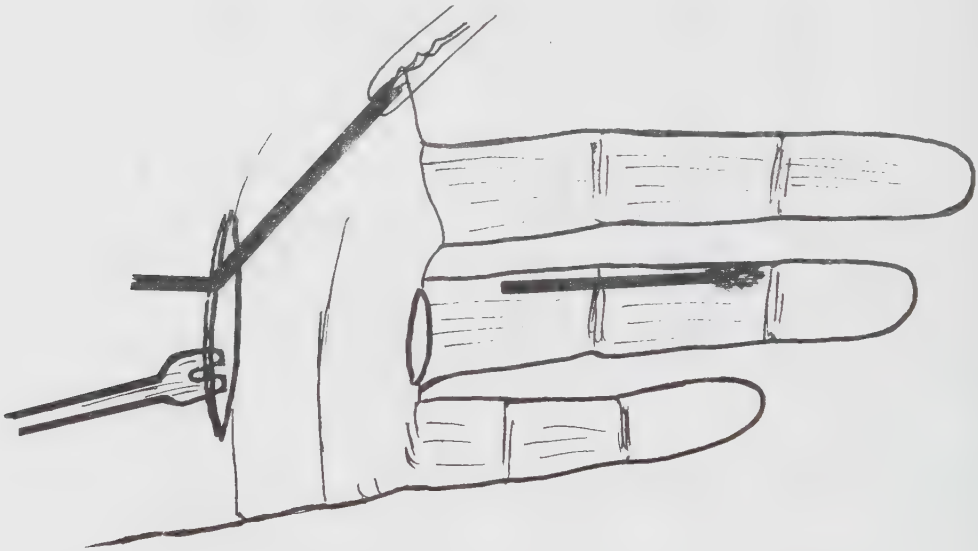

figure 2

A ce moment,le nerf libéré va être enfermé selon la technique que nous avons précédemment décrite.

C'est-à-dire que nous passons un fil dans le névrilemme du nerf.

Ce fil d'ammarrage est passé dans l'oeilleton du stylet et la traction est exercée par une pince fixée à l'extrémité du fil.

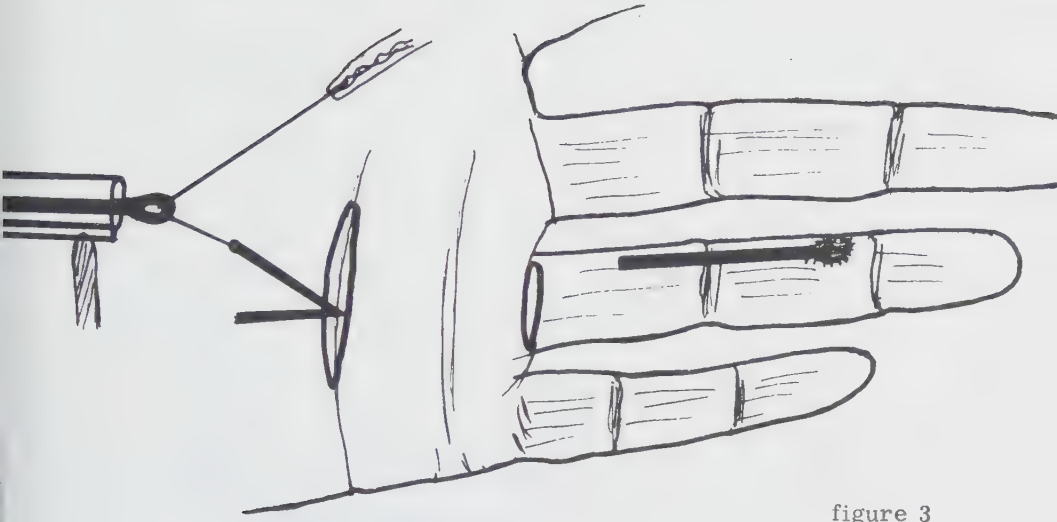

figure 3

La gaine coulisse alors sur le nerf à l'aide de la pince qui tient le rebord de la gaine.

La gaine une fois mise en place est rendue solidaire du nerf par le procédé du double cerclage (cf. principe de l'intervention).

Ensuite nous enfouissons la gaine et le nerf sous les petits muscles palmaires.

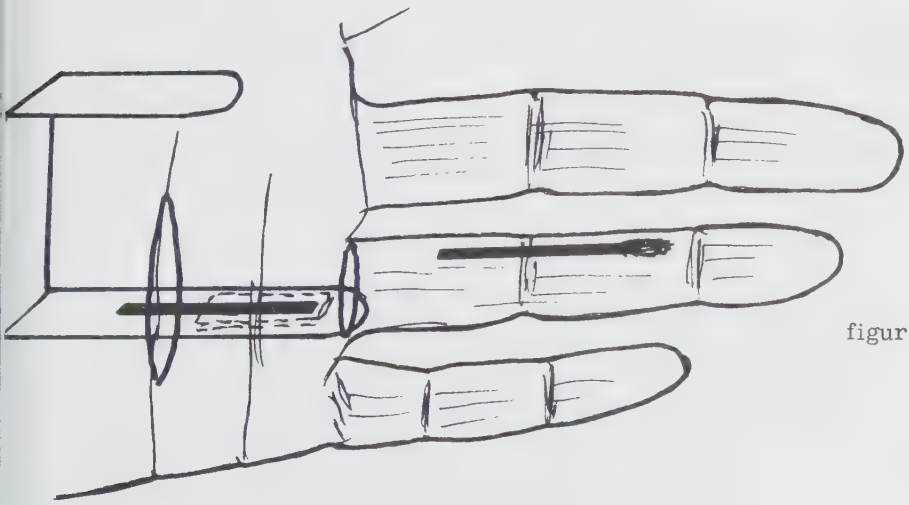

figure 4

Il s'agit maintenant de pratiquer l'exérèse du neurogliome, nous pratiquons pour ce faire une petite incision longitudinale au niveau où la douleur était ressentie.

Nous trouvons alors la masse jaunâtre,fibreuse,qui est dégagée de ses adhérences.

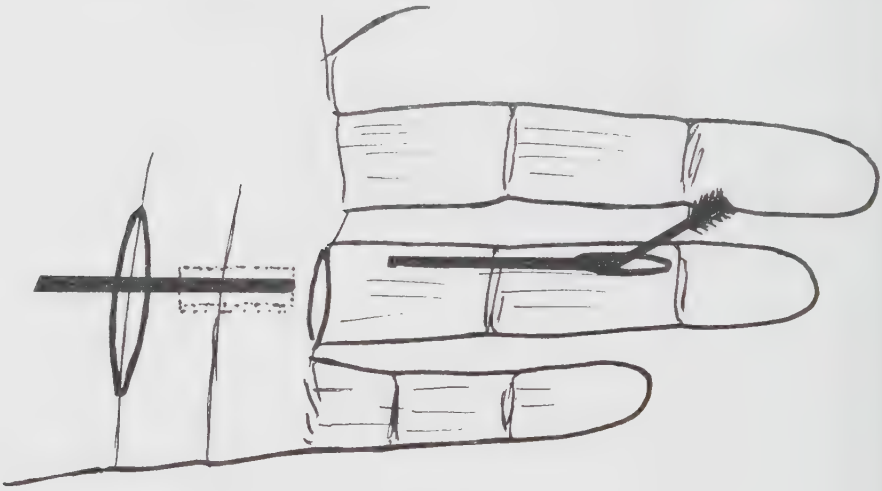

Figure 5

Nous enlevons alors le neurogliome et le trajet nerveux du collatéral restant.

L'intervention se termine par la suture des incisions. A ce moment on introduit 2 à 3 millions de poudre de Pénicilline avant la suture.

Ensuite nous confectionnons le pansement.

Une couche de biogaze ou même simplement le papier de la biogaze, préalablement percé de trous, ce qui a l'avantage d'éviter que le pansement ne "colle". Puis une compresse et une bande de gaze dans la main et un tubogaze sur le doigt.

Les fils sont enlevés en partie vers le 14e jour, l'autre partie vers le 18e jour. La sensibilité reviendra par voie rétrograde à partir du 6e mois par voie dorsale et contro-latérale.

CAS PARTICULIERS.

Nous allons maintenant envisager deux cas particuliers au niveau de la main :

1 - La lésion porte sur deux nerfs collatéraux.

En ce cas le lieu d'élection de l'engaînement est dans la paume de la main, entre le pli transverse distal (ligne d'incision) et la base des doigts (incision dans le pli de flexion digito-palmaire).

C'est là que peut intervenir la nécessité d'amputer.

L'obligation d'amputer disparaît chez le patient capable de comprendre qu'un doigt devenu insensible n'est ni douloureux ni gênant, d'autant qu'il existe une possibilité de récupération de sensibilité cutanée (rôle des nerfs collatéraux dorsaux). Cette récupération sensitive débute en général au 6e mois et s'accroit pendant 6 à 12 mois (HOUSSA de Bruxelles).

L'amputation peut être évitée en cas de lésion portant sur le médius ou l'annulaire qui sont "protégés" par les doigts qui les encadrent, mais dans ce cas l'on pourra envisager une régularisation du doigt malade au niveau du doigt adjacent le plus court.

Par contre, l'amputation est proposée d'emblée aux travailleurs de force et elle est de règle chez le sujet incapable de comprendre un état d'insensibilité digitale.

2 - La lésion porte sur un collatéral du pouce.

Le pouce doit être conservé à tout prix car il est seul capable de figurer convenablement dans la pince que représente la main de l'homme.

La conservation s'impose même s'il est devenu insensible.

oOo

DE L'INCIDENCE MEDICO-LEGALE

PROPOSITION D'UN BAREME D'I. P. P.

En ce qui concerne le calcul du taux de l'incapacité permanente partielle, il est bien évident qu'il ne peut ici s'appliquer qu'au seul doigt électrique reconnu comme tel cliniquement et histologiquement. Ceci permet d'éliminer :

- les cicatrices douloureuses,
- les moignons mal étoffés,
- les doigts douloureux sans syndrome électrique,
- les douleurs à type de causalgie,
- les simulateurs.

Le Docteur DIECKMANN a proposé une indemnisation de base équivalente à celle de l'amputation c'est-à-dire :

	D	G
Pouce	25	20
Index	15	12
Médius	12	10
Annulaire	10	7
Auriculaire	10	8

Mais ces taux doivent être majorés d'un taux de douleur en quatre paliers selon le degré évolutif de l'affection.

Catégorie I : douleur électrique localisée à une zone précise du doigt ou du moignon de doigt : majoration de 10.

Catégorie II : douleur électrique irradiée au doigt adjacent ou à la paume : majoration de 15.

Catégorie III : douleur électrique irradiant dans la main, l'avant-bras , le bras (syndrome extenso-progressif moyen) majoration de 25.

Catégorie IV : douleur électrique irradiant à tout le membre supérieur, la nuque et même la région cervicale opposée, retentissement important sur l'état général (syndrome extenso-progressif grave) : majoration de 50.

Il est évident que dans l'appréciation de l'invalidité il faut tenir compte de l'âge, de la profession et de l'état intellectuel et physique du blessé ; mais il faut insister sur le fait que,contrairement aux autres séquelles des traumatismes de la main,il ne saurait y avoir dans le cas du syndrome électrique du doigt, une quelconque compensation en vue d'une réadaptation - le blessé gardant son potentiel de douleur qui se libère à chaque contact de la zone lésionnelle.

En ce qui concerne les blessés opérés, il faut considérer qu'ils restent fragilisés ; en ce sens ils doivent bénéficier d'une indemnisation en tant que "sujet traumatisé".

Elle pourrait par exemple être évaluée à moitié de la classification du sujet non-opéré, compte-tenu du coefficient de la catégorie.

Sur le plan législation du travail, la date de consolidation est bien entendu variable selon les cas, mais nous pouvons considérer qu'elle peut intervenir soixante jours après l'intervention.

Le "Quantum doloris" peut être côté de léger à important (barème à sept échelons du Professeur MULLER), d'après les thérapeutiques subies par les patients.

Enfin en ce qui concerne le préjudice d'agrément, il sera fonction de l'âge, du milieu et de la profession du sujet.

oOo

CONCLUSIONS

Les données physiologiques classiques enseignent qu'après un traumatisme, quel qu'il soit, les nerfs se réparent selon un processus constant.

Toutefois, parmi les nombreux blessés des doigts, certains présentent dans les suites éloignées, un syndrome hyperalgique très particulier que nous avons étudié sous le nom de "Doigt Electrique" en tant que syndrome clinique.

Cliniquement :

Nous pouvons définir le syndrome comme : un syndrome douloureux, à type électrique, survenant à tout contact avec la zone lésionnelle d'un nerf collatéral traumatisé.

Cette définition a l'avantage de :

- situer la lésion,
- donner le signe clinique pathognomonique.

Microscopiquement :

A ce syndrome clinique correspond une lésion anatomo-pathologique : le Neurogliome Diffus.

Les travaux du Professeur DELARUE ont permis la différenciation entre :

- Le Neurogliome circonscrit auquel correspond une douleur fantôme,
- Le Neurogliome diffus auquel correspond une douleur électrique.

Chirurgicalement :

Une technique opératoire permet la cure de syndrome.

Elle est basée sur une double intervention comportant :

- une neurotomie avec ablation du Neurogliome,
- un engaînement du nerf par une gaine de polyéthylène.

L'histologie apporte un argument d'efficacité de ces gaines dans la prophylaxie de la lésion.

Du point de vue Médico-Légal.

Il faut envisager un taux de réparation que nous proposons de baser sur l'I. P. P. attribuée en cas d'amputation.

oOo

Vu, le Président de Thèse :

J. DELARUE

Vu, le Doyen de la Faculté :

G. BROUET

Vu et permis d'imprimer
le Recteur de l'Académie de Paris
J. ROCHE

BIBLIOGRAPHIE

- I -

- Syndrome du Doigt Electrique.

G. DIECKMANN
Annales de Médecine légale.
Tome X L V - n° 3 - 1965

- Chirurgie de la douleur.

Le doigt électrique par G. DIECKMANN
Rapport de M. CACHIN.
Extrait des bulletins et mémoires de la Société des Chirurgiens de Paris.
Tome L II - n° 10-12 - 1962.

- Concours médical

Paris 4 X 1958
Doigt électrique.

- Anniversaire de la fondation du Collège International de Chirurgiens.

Genève 23-26 mai 1955.
DIECKMANN : rôle du polyéthylène dans le traitement des moignons douloureux et des causalgies.

- Chirurgie de la Main.

Marc ISELIN (Paris)
p. 385-388.

- Cours International de prothèse

Ministère des Anciens Combattants 1961, page 60
Chirurgie de la douleur
D. G. DIECKMANN.

- Syndrome du doigt électrique.

Congrès International de Médecine légale et sociale.
COIMBA 1965
D. G. DIECKMANN.

- La chirurgie de la douleur.

R. LERICHE
Paris 1949

- 50e Congrès Français de Chirurgie du 6 au 11 octobre 1947.

Les moignons douloureux des membres.
P. PADOVANI (Paris)
L. MANSUY (Lyon)

- Contribution au traitement des plaies nerveuses non suturées.

Le problème du Neurome.
C. ELBAZ
Thèse 1941.

oOo

- A text on systemic pathology

Otto SAPHIR (London)
p. 1.608.

- Neuropathology.

GREENFIELD
Edward Arnold Publisher LTD London
p. 43I-436.

- Tumeurs humaines.

MASSON , Paris
p. 9I6-9I7.

- Tumors of the peripheral nerves.

A.P. STOUT
Americ. J. of Cancer
1935 - 25 - I - 36.

- Pathology

W.A.D. ANDERSON (Miami)

- Atlas of Tumor's Pathology.

Armed Forces Institute of Pathology
p. F 6 - I5.

- Peripheral nerves Injuries.

YOUNG J.Z.
M.R.C. special report series n° 282
H.M. Stationnery office (London)

- Degeneration and Regeneration of the nervous system

CAJAL S.R. (1928)
Oxford Univ. Press.

- Travaux de DUSTIN -

Ambulance de la PLANE

- Contribution à l'étude histologique et ultrastructurale des neurofibromes, de la maladie de Recklinghausen.

J. POIRIER
Paris, thèse 1966.

oOo

TABLE DES MATIERES

- Préambule

- Rappel de l'anatomie du système nerveux périphérique au niveau des mains et des pieds..... 1

- Le syndrome clinique..... 11

- Quelques observations cliniques..... 19

- Microscopies et ultra-microscopie des nerfs périphériques. 35

- Etude anatomo-pathologique 41

- Du principe de l'intervention..... 53

- Technique opératoire..... 65

- Incidence médico-légale
  Proposition d'un barème d'I.P.P..... 75

- Conclusions 79

- Bibliographie 83

oOo